



# Neues aus dem Stift

Informationen für niedergelassene Ärzte

## INHALT

- |  |   |  |    |
|--|---|--|----|
| ■ Vorwort .....  | 2 | ■ Citratdialyse .....  | 5  |
| ■ Porträt: Dr. Kathleen Fahr,<br>Konsiliarärztin für Psychoonkologie .....                                     | 2 | ■ Inverse Endoprothetik des Schulter-<br>gelenkes bei Fraktur und Omarthrose ..... | 6  |
| ■ Porträt: Dr. Werner Günther,<br>Leiter der Stroke Unit und Konsiliararzt<br>für Neurologie/Psychiatrie ..... | 3 | ■ Sacralnervenstimulation .....  | 7  |
| ■ Endosonographische Punktion – Retro-<br>spektive Analyse der Reinbeker Daten .....                           | 3 | ■ Plastisch-chirurgische Versorgung von<br>Hauttumoren des Gesichtes und Kopfes... | 8  |
| ■ Erster MRT-fähiger Herzschrittmacher<br>im ST. ADOLF-STIFT implantiert .....                                 | 4 | ■ Das ICM-System der Intensivstation .....   | 9  |
| ■ Messung der myokardialen<br>funktionellen Flussreserve (FFR)<br>zur Ischämiediagnostik .....                 | 4 | ■ Perkutane transluminale Cholangio-<br>graphie und Drainage (PTC/D) .....         | 10 |
|  |   | ■ Varizen-therapie mit der<br>InvisiGrip-Sonde .....                               | 11 |
|  |   | ■ Pränatale 3D-Sonographie .....   | 12 |

## Liebe Kolleginnen und Kollegen,

auch zu Beginn des Jahres 2011 können wir wieder über neue Methoden, die in unserem Krankenhaus eingeführt wurden und sich bereits in der Routine bewährt haben, berichten. In dieser Ausgabe stellen wir Ihnen darüber hinaus eine Kollegin und einen Kollegen vor, die zu wichtigen Stützen unserer Arbeit geworden sind.

Seit 2008 betreibt das **ST. ADOLF-STIFT** eine Stroke Unit unter gemeinsamer internistischer und neurologischer Leitung. Federführend für das Team der Neurologen ist der langjährige Konsiliararzt unseres Hauses Herr Dr. Günther.

Durch einen 24-stündigen Rufdienst des Neurologenteams (Herr Dr. Günther, Frau Gade, Herr Dr. Böttcher, Herr Reinders) wird sicher gestellt, dass jederzeit eine Lysetherapie durchgeführt werden kann.

Aufgrund der zunehmenden Bedeutung der Behandlung von Patienten mit Tumorerkrankungen in unserem Hause wird allen onkologischen Patienten eine psychoonkologische Begleittherapie angeboten, die von Frau Dr. Fahr durchgeführt wird, die seit vergangenem September eine Praxis in Räumen des Krankenhauses betreibt.

Wir berichten über Ergebnisse der endosonographisch gesteuerten Feinnadelpunktion, über die Implantation erster MRT-fähiger Herzschrittmacher, die Sacralnervenstimulation, PTCs, dreidimensionalen Ultraschall in der Pränataldiagnostik und andere wichtige Innovationen, durch die sich die Behandlungsqualität weiter verbessern wird.

Neue Techniken und Methoden alleine genügen jedoch nicht. Unser Hauptaugenmerk liegt auf einer umfassenden und gründlichen Betreuung der Patienten mit Fürsorge und Empathie.

Wir hoffen auf Ihr Interesse an „Neues aus dem Stift“ und würden uns über Anregungen und Kritik sehr freuen.

Mit kollegialen Grüßen



Prof. Dr. S. Jäckle, Ärztlicher Direktor

## Dr. Kathleen Fahr, Konsiliarärztin für Psychoonkologie

P  
O  
R  
T  
R  
Ä  
T



Dr. Kathleen Fahr

Seit September 2010 ist Frau Dr. Kathleen Fahr als tiefenpsychologisch fundierte Psychotherapeutin in den Räumlichkeiten des Krankenhauses niedergelassen.

Dr. Fahr verfügt über eine 20-jährige Berufserfahrung im Bereich der Psychiatrie und Psychotherapie. Während der letzten 18 Jahre war sie im AK Bergedorf/Bethesda Krankenhaus tätig.

Besondere Interessenschwerpunkte ihrer Arbeit bilden psychische Krisen am Anfang und Ende des Lebens. Am Anfang des Lebens treten diese u. a. durch postpartale psychische Erkrankungen auf. Mutter-Kind-Behandlungen und die Behandlung von Kindern psychisch kranker Eltern stehen ebenfalls im Vordergrund. Hauptschwerpunkt der jetzigen Arbeit ist

die Konfrontation mit schweren Erkrankungen und der damit verbundenen Begrenztheit des Lebens. Einen wesentlichen Teil hiervon nimmt auch die Mitbetreuung der Angehörigen ein.

Neben der Arbeit in der Praxis, in der überwiegend Patienten mit Depressionen und Angststörungen behandelt werden, ist Dr. Fahr als Konsiliarärztin innerhalb des Krankenhauses für die psychoonkologische Betreuung der Patienten zuständig. Dies ist ein integraler Bestandteil einer umfassenden Behandlung von Patienten mit Tumorerkrankungen. Diese Erweiterung der Therapieoptionen verdanken wir einer Initiative von Frau Dr. Schneider, Hämato-Onkologisches Zentrum Hamburg-Ost.

## Dr. Werner Günther, Leiter der Stroke Unit und Konsiliararzt für Neurologie/Psychiatrie

P  
O  
R  
T  
R  
Ä  
T



Dr. Werner Günther

Seit Oktober 1986 ist Dr. Werner Günther als nervenärztlicher Konsiliararzt in unserem Krankenhaus tätig, bis Januar 2011 parallel zur Tätigkeit in seiner Facharztpraxis in Bergedorf, seitdem aufgrund des immer weiter steigenden Arbeitsumfangs ausschließlich im Krankenhaus.

Dr. Günther genoss eine umfassende nervenärztliche Ausbildung in der Neurologischen Abteilung des AK Barmbek unter Prof. Balzereit, in der Psychiatrie des UKE (Prof. Gross) und dem AK Ochsenzoll (Prof. Böhme) und schließlich wieder in der Neurologie des AK Barmbek, wo er zuletzt als Oberarzt tätig war. Während dieser Zeit erlebte er die Einführung der Computertomographie, die die Pneumoencephalographie zu einem Kapitel der Medizingeschichte werden ließ, die ersten Lysetherapien und viele Innovationen, durch die auch die Nervenheilkunde revolutioniert wurde.

1986 übernahm Dr. Günther die Facharztpraxis von Dr. Römer in Bergedorf. Nach halbjährlicher Planung wurde im Januar 2007 die Stroke Unit unseres Krankenhauses eröffnet, die von Dr. Günther geleitet wird. Das Neurologenteam des Krankenhauses wurde zeitgleich durch Frau Gade, Herrn Dr. Böttcher und später Herrn Reinders verstärkt, um eine 24-stündliche Rufbereitschaft zu ermöglichen. Dadurch wird sichergestellt, dass rund um die Uhr Lysetherapien bei frischen apoplektischen Insulten durchgeführt werden können.

Dr. Günther ist aufgrund seiner enormen Expertise, seiner außergewöhnlichen Sorgfalt und hohen Kompetenz zu einer tragenden Stütze des Krankenhauses geworden. Innere Medizin, Traumatologie und Intensivmedizin sind angewiesen auf neurologischen und psychiatrischen Sachverstand.

## Endosonographische Punktion – Retrospektive Analyse der Reinbeker Daten

Die endosonographische Untersuchungsmethode ermöglicht die Punktion und Gewebeentnahme u. a. aus mediastinalen, paragastralen, retroperitonealen Raumforderungen und aus zugänglichen Arealen der Leber, des Pankreas und der Nebennieren. Risikoreichere diagnostische Verfahren wie die Mediastinoskopie, die Thorakoskopie, die Laparoskopie und die diagnostische Laparotomie wurden durch die endosonographische diagnostische Punktionstechnik verdrängt. Dabei weist die endosonographische Punktion keine höhere Komplikationsrate als eine konventionelle Magenspiegelung auf. Aus großen Untersuchungskollektiven hat sich ergeben, dass Organperforationen in 2 von 10.000 Fällen auftreten und die Inzidenz von relevanten Blutungen 1 von 10.000 beträgt.

In einer von uns erstellten retrospektiven Analyse wurden die Ergebnisse von 110 Punktionen (55 mediastinale

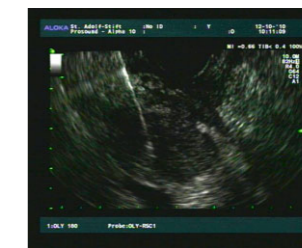

Abb. 1: Punktion eines Pankreaskarzinoms

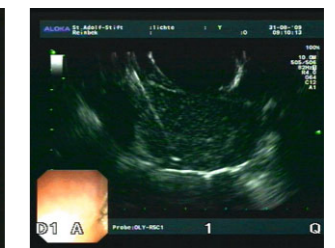


Abb. 2: Punktion einer Metastase eines Nierenzellkarzinoms

Lymphknoten-, 32 Pankreas-, 10 Leber-, 9 peripankreatische Lymphknoten- und 4 retroperitoneale Lymphknoten-Punktionen), die innerhalb von 1 ½ Jahren durchgeführt wurden, analysiert.

Bei nur einer Punktion konnte zytologisch das Material nicht verwertet werden (PAP 0). ➔

80 Punktionen erbrachten den Befund einer malignen Grunderkrankung. Insbesondere die Diagnosen von Metastasen im Pankreas, der Leber und des Mediastinums führten zu einer entscheidenden Änderung der weiteren Therapie in 29 Fällen. Auch bei den Fällen mit einem hochgradigen Verdacht auf ein Bronchialkarzinom, welches bronchoskopisch nicht gesichert werden konnte, war in 23 Fällen endosonographisch die eindeutige Differenzierung „kleinzelliges Karzinom/nicht kleinzelliges Karzinom“ möglich.

Bei unklaren Lymphknotenvergrößerungen des Mediastinums konnte in 7 Fällen die eindeutige Diagnose einer Sarkoidose gestellt und ein Lymphom sicher ausgeschlossen werden.

Bei der endosonographischen Punktion handelt es sich somit um eine komplikationsarme Untersuchung mit sehr hoher diagnostischer Ausbeute ohne falsch-positive Befunde.

Dr. J. Stahmer, Dr. C. Duschek, Prof. Dr. S. Jäckle

## Erster MRT-fähiger Herzschrittmacher im ST. ADOLF-STIFT implantiert

Die Magnetresonanztomographie (MRT) ist ein Verfahren, das in der bildgebenden Diagnostik immer mehr Verbreitung findet. Die Wahrscheinlichkeit ist hoch, dass die meisten Patienten in ihrem Leben mindestens einmal eine MRT-Untersuchung benötigen. Auch die Anzahl der Patienten nimmt kontinuierlich zu, welche von einem Herzschrittmacher profitieren. Innovative neue Funktionen und Indikationen (z. B. kardiale Resynchronisation) und die alternde Bevölkerung treiben diese Entwicklung an. Bei den bislang verfügbaren Herzschrittmacher- und Defibrillatorsystemen war leider eine MRT nicht möglich, da unkalkulierbare Störungen bis zum Komplettausfall des Systems auftreten können. Dies führte in der Vergangenheit zu vielen Zusatzuntersuchungen, welche teilweise belastend und/oder kostenintensiv waren. Seit kurzem stehen nun MRT-sichere und CE-gekennzeichnete Herzschrittmacher und Elektroden zur Verfügung.

Im November 2010 konnte erstmals im ST. ADOLF-STIFT ein solcher Herzschrittmacher (ENSURA MRI, Medtronic Int.)

bei einem 72-jährigen Patienten implantiert werden, bei dem wegen eines Wirbelsäulen- und Rückenmarksleidens regelmäßige MRT-Untersuchungen durchgeführt werden müssen. Der Nachteil MRT-sicherer Schrittmachersysteme ist noch ihr hoher Preis.

Zu beachten ist, dass vor einer MRT-Untersuchung im Herzschrittmacher ein spezielles Programm aktiviert und später deaktiviert werden muss (sogenannter Surescan-Modus). Eine solche Untersuchung sollte also immer in Zusammenarbeit von Radiologen UND Kardiologen durchgeführt werden. Weiterführende Informationen sind über die Webseite [www.mrisurescan.com](http://www.mrisurescan.com) erhältlich.

Prof. Dr. H. Nägele, Dr. S. Behrens

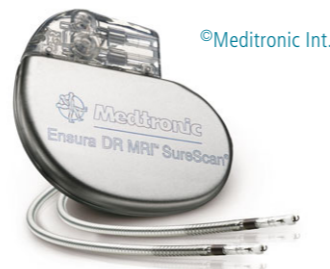

Abb.: Schrittmacheraggregat mit Sonden

## Messung der myokardialen funktionellen Flussreserve (FFR) zur Ischämiediagnostik

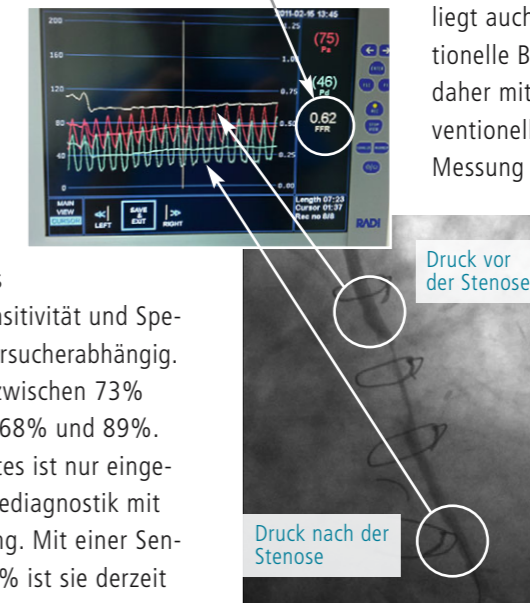
Seit Ende 2010 bietet das Herzkatheterlabor im KRANKENHAUS REINBEK ST. ADOLF-STIFT ein wenig aufwendiges Verfahren zur Ischämiediagnostik während der Koronarangiographie an.

Die Messung der myokardialen funktionellen Flussreserve (FFR) ist ein Verfahren, bei dem im Rahmen einer Koronarangiographie eine simultane Flussmessung vor und hinter

der Stenose im Koronargefäß vorgenommen wird. Die Flussmessung erfolgt über einen Draht, der (wenn der Ischämienachweis vorliegt) auch gleich für eine PTCA verwendet werden kann. Eine Ischämie liegt vor, wenn der Quotient vor/hinter der Stenose  $<0,8$  beträgt. Die Messung wird unter Hyperämie mit Adenosin i. v. durchgeführt (s. Abb.) und dauert 10-15 Minuten.

Die Ischämiediagnostik in der Kardiologie ist immer vielfältiger geworden aufgrund der Anwendung neuerer Technologien. Natürlich haben die Ergometrie, Myokard-Szintigraphie, die Belastungs-Echokardiographie oder MRT-Untersuchungen ihren Stellenwert. Diese Verfahren haben aber bekannterweise selbst und auch abhängig vom Ausmaß der Koronaren Herzkrankheit (KHK), Geschlecht oder Belastbarkeit des Patienten jeweils eine eingeschränkte Sensitivität und Spezifität oder sind sehr aufwendig und untersucherabhängig. Die Spezifität liegt bei diesen Verfahren zwischen 73% und 84%, die Sensitivität liegt zwischen 68% und 89%. Auch die Lokalisation des Ischämiegebietes ist nur eingeschränkt möglich. Hier bietet die Ischämiediagnostik mit Messung der FFR eine wichtige Ergänzung. Mit einer Sensitivität von 88% und Spezifität von 100% ist sie derzeit das genaueste Verfahren. Der Druckabfall im Gefäß berücksichtigt physiologisch auch die Mikrozirkulation und Kollateralen in Abhängigkeit von der Größe des Ischämieareals. Die Messung der FFR ist von der europäischen Gesellschaft für Kardiologie zur Ischämiediagnostik mit Evidence-Klasse I empfohlen.

Abb.: Messgerät für die intrakoronare Flussmessung im Herzkatheterlabor. FFR=0,62. Hier liegt eine Ischämie vor.



Dr. K. Krause

Die Koronarangiographie bleibt der Goldstandard zum Nachweis einer KHK. Aber das angiographische Bild unterliegt auch der Interpretation. Die funktionelle Bedeutung der Stenosen sollte daher miterfasst werden. Für den interventionellen Kardiologen bietet die FFR-Messung daher bei Mehrgefäßerkrankungen, bei angiographisch grenzwertigen Stenosen oder seriellen Stenosen eine wichtige Hilfe, welche Stenose eine Ischämie tatsächlich verursacht und welche nicht. Erwähnt sei hier die FAME-Studie\*, die sogar eine Reduktion von absolut 5% an kardiologischen Ereignissen nach 2 Jahren aufwies, wenn die FFR als Kriterium zur Stent-Implantation verwendet wurde gegenüber dem bloßen angiographischen Urteil des Kardiologen.

\* J Am Coll Cardiol. 2010 Jul 13;56(3):177-84. Epub 2010 May 28.

## Citratdialyse

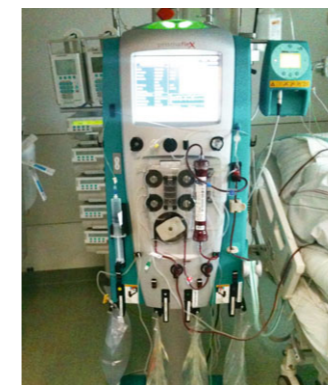

Abb.: Citratdialysegerät

Bei Patienten mit instabilen Kreislaufverhältnissen müssen im Falle eines Nierenversagens besonders schonende kontinuierliche Hämodialyseverfahren zum Einsatz kommen. Bisher erfolgte dies in unserem Hause mit Dialyse-Geräten, die eine Vollheparinisierung des Patienten erforderlich machten, damit in Filtern und Leitungen des Dialyse-Gerätes keine Thromben entstanden. Somit bestand immer ein erhöhtes Blutungsrisiko, das gerade bei schwer verletzten oder frisch operierten Patienten eine Therapie sehr erschwerte. Weiterhin kommt es bei intravenöser Heparin-Gabe häufiger zu einer Heparin-induzierten Thrombozytopenie.

Diese Risiken bestehen bei einem neueren, inzwischen aber gut etablierten Verfahren, der Hämodialyse mit Citratantikoagulation, nicht. Hierbei wird dem aus dem Patienten abgepumpten venösen Blut direkt nach der Entnahme Citrat zugefügt, welches das Calcium als Chelat-Komplex bindet und damit das Blut an der Gerinnung hindert. Bei Blutrückgabe wird teilweise abfiltriertes Calcium dem Patientenblut direkt vor dem Patientenzugang wieder zugeführt. Das Citrat wird im Patienten schnell in Leber, Nieren und Skelettmuskulatur zu Bikarbonat abgebaut und die Hemmung des Calciums aufgehoben. Somit wird die Gerinnung nur extracorporal im Hämodialysegerät und nicht im Patienten selbst beeinflusst. Neben dem verringerten Blutungsrisiko ist die deutlich längere Laufzeit von nun meist 72 Stunden von Vorteil. Zuvor mussten die Dialyse-Filter im Schnitt einmal täglich gewechselt und das im Dialysegerät befindliche Blut häufig verworfen werden. Der Filterwechsel führte auch immer zu einer Unterbrechung der Hämodialyse und beeinflusste die Effektivität der Therapie. →

Die Citratdialyse ist allerdings überwachungstechnisch aufwendiger als die Dialyse mit Heparin, bei Patienten mit Leberschäden kann es durch Anhäufung von Citrat zu einer metabolischen Alkalose kommen. Weiterhin müssen pH- und Elektrolytverschiebungen (Hypocalziämie, metabolische Azidose, metabolische Alkalose, Hyponatriämie, Hypomagnesiämie etc.) beachtet werden.

Es wurden in diesem Jahr auf unserer Intensivstation alle Hämodialysegeräte gegen Geräte ausgetauscht, die die Citratantikoagulation verwenden können.

*L. Schirrow, Dr. J. Kappert*

## Inverse Endoprothetik des Schultergelenkes bei Fraktur und Omarthrose

Aufgrund des demografischen Wandels der Bevölkerungsstruktur treten in den letzten Jahren vermehrt degenerative Verschleißerkrankungen des Schultergelenkes auf.

Es handelt sich hierbei um eine sogenannte Cuff-Arthropathie als Ausdruck einer fortgeschrittenen Omarthrose bei gleichzeitigem Vorliegen einer degenerativen Rotatorenmanschettenmassenruptur. Dabei kommt es zur schmerzhaften Bewegungseinschränkung der Schulter und des Armes. Auch traumatologisch bedingte Brüche im Bereich des Oberarmkopfes, oftmals als Trümmerbrüche (sogenannte Vierfragmentfrakturen und head split fractures), werden häufiger diagnostiziert. Diese Trümmerfrakturen können mit vorbestehenden Cuff-Arthropathien verbunden sein.

In den letzten Jahren wurden zur operativen Versorgung dieser anspruchsvollen Verletzungsmuster bzw. eines hochgradigen Verschleißes der Schultergelenke moderne kombinierte Schulterendoprothesen-Systeme entwickelt, wobei intraoperativ die Option besteht, zu entscheiden, eine herkömmliche Frakturendoprothese bzw. eine inverse Frakturendoprothese oder bei der Omarthrose primär eine inverse Schulterendoprothese zu implantieren.

Hierdurch können nach entsprechender Rehabilitation und intensiver Krankengymnastik sehr gute funktionelle Langzeitergebnisse erreicht werden. In der Abteilung für Unfallchirurgie und Orthopädie unseres Krankenhauses wird eine der marktführenden Schulterendoprothesen-Systeme der Firma Mathys European Orthopaedics verwendet.

Die inverse Schulterendoprothetik komplettiert den Ausbau der Schulterchirurgie in der Abteilung für Unfallchirurgie und Orthopädie, die in den letzten Jahren durch die Erweiterung der arthroskopischen Schulterchirurgie (u. a. subacromiale Dekompression, Bankart Repair, Arthrolyse, Rotatorenmanschettennaht) und der modernen winkelstabilen Osteosynthese von schultergelenksnahen Brüchen (u. a. Philos-Platte Fa. Synthes, T2-Nagel Fa. Stryker) bereits einen wesentlichen Aufschwung erfahren hat.

Patienten mit Schulterproblemen können in unserer Sprechstunde am Donnerstagnachmittag ab 13:00 Uhr vorgestellt werden, Anmeldung bitte über die Kurzzeitchirurgie, Tel. 040 / 72 80-33 33.

*Dr. T. Gienapp, Dr. H. Stoppe*

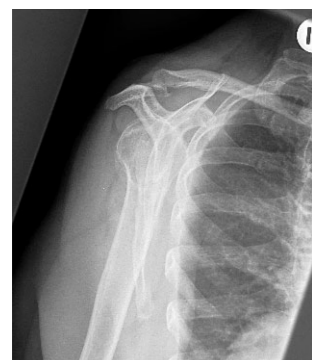

Abb. 1: Normales Schultergelenk in der Outlet-View-Aufnahme

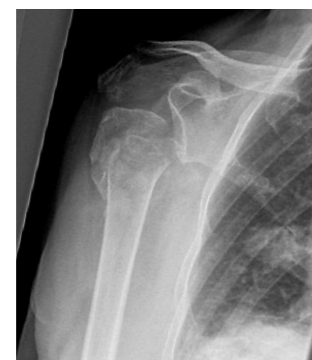

Abb. 2: Humeruskopftrümmerfraktur

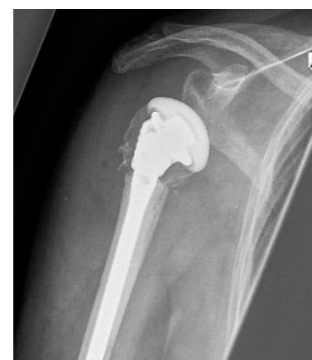

Abb. 3: Zementierte Frakturprothese

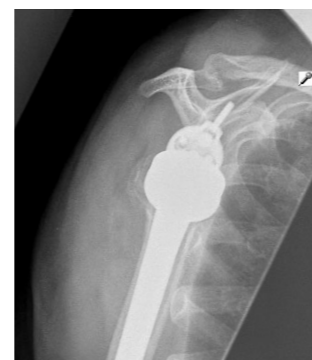

Abb. 4: Inverse/reverse Schulterprothese

## Sacralnervenstimulation

Im Januar 2011 wurde am **KRANKENHAUS REINBEK** der erste Schrittmacher zur dauerhaften Behandlung der Stuhlinkontinenz implantiert.

Stuhlinkontinenz ist nicht nur eine Erkrankung des älteren Patienten, sie kann jeden Menschen treffen. Das Thema ist stigmatisiert, sodass viele Betroffenen sich schämen, mit ihren Angehörigen oder ihrem Arzt darüber zu sprechen. Frauen nach komplizierten Entbindungen und Patienten mit Enddarmkrankungen oder Operationen am Enddarm können betroffen sein.

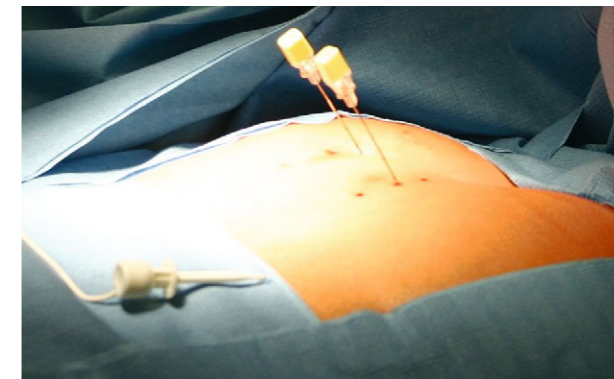

Abb. 1: Platzierung der Elektroden an der Sakralnervenwurzel

Das Spektrum der konservativen Behandlung der Stuhlinkontinenz umfasst diätetische und medikamentöse Behandlungen, Beckenbodenübungen, die Biofeedback-Therapie und die Darmspülung (Irrigation).

Die operative Behandlung ist sehr differenziert und richtet sich nach der Grunderkrankung.

So kann eine Wiederherstellung oder ein Wiederaufbau des Schließmuskelapparates erforderlich sein, der Schließmuskel kann aufgepolstert werden, ein körpereigener Schließmuskel kann als Ersatz für einen zu schwach gewordenen Schließmuskel verwendet werden, es gibt implantierbare Schließmuskelprothesen aus Silikon oder ein vergleichsweise komplikationsarmes Verfahren, bei dem ein Schrittmacher zur dauerhaften Nervenstimulation der den Beckenboden versorgenden Nerven eingesetzt wird. Am **KRANKENHAUS REINBEK** wird das gesamte Spektrum der konservativen und operativen Therapie der Stuhlinkontinenz angeboten. An dieser Stelle soll ein Operationsverfahren der Sacralnervenstimulation beschrieben werden.

### Prinzip der Sacralnervenstimulation (SNS).

Eine Elektrode wird unter Röntgenkontrolle im Bereich des Kreuzbeines an den sogenannten sakralen Spinalner-

ven eingepflanzt, die den Enddarm, den analen Verschlussapparat und die Blase versorgen. Die Elektrode wird dabei durch eine natürliche Öffnung des Kreuzbeinknochens, die im Röntgen sichtbar ist, eingeführt. Auf jeder Seite befinden sich vier solcher natürlicher Öffnungen im Kreuzbein. Ein Schrittmacher (Neurostimulator), der zusätzlich im Gesäß- oder Unterbauchbereich implantiert wird, gibt über die Elektrode, ähnlich wie ein Herzschrittmacher, permanente schwache elektrische Impulse an diese Sacralnerven ab.

Um den Erfolg zunächst zu testen, wird als ersten Schritt eine temporäre Elektrode durch die Haut gestochen und nach außen abgeleitet. Der Patient hat somit für etwa 10 - 14 Tage die Möglichkeit, über einen extern tragbaren Taschenstimulator den Therapieerfolg zu testen und sich mit der Behandlungsmethode vertraut zu machen.

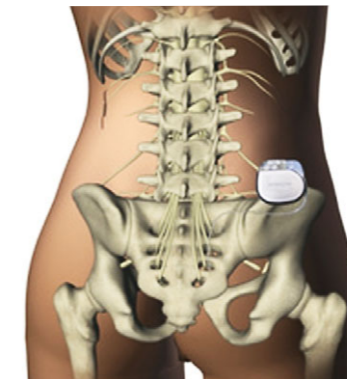


Abb. 2: Platzierung des Schrittmachers zur permanenten Sacralnervenstimulation

Ist die Behandlung erfolgreich und wünscht der Patient die dauerhafte Behandlung seiner Stuhlinkontinenz, so wird in einem zweiten Schritt eine dauerhafte Implantation einer Elektrode zusammen mit einem unter der Haut versenkten Schrittmacher durchgeführt. Mit der Stimulation kann sofort nach der Operation begonnen werden.

Das Team der Koloproktologie behandelt zusammen mit seinen Zuweisern und Kooperationspartnern Patienten mit verschiedenen Ursachen der Stuhlinkontinenz.

Wir führten in den letzten Monaten sieben Sphinkterrekonstruktionen, eine Sacralnervenstimulation, eine Sphinkterauffütterung durch und behandeln derzeit etwa 30 inkontinente Patienten mit konservativen Maßnahmen.

Sprechstundenzeiten:  
dienstags von 9:00 bis 14:00 Uhr  
Terminabsprachen unter Tel. 040/72 80-33 33

*Prof. Dr. S. Kastl, Prof. Dr. T. Strate*

## Plastisch-chirurgische Versorgung von Hauttumoren des Gesichtes und Kopfes

Pro Jahr werden ca. 100 neue Hautkrebserkrankungen pro 100.000 Einwohner festgestellt. Der häufigste Tumor dabei ist das Basalzellkarzinom, gefolgt vom Plattenepithelkarzinom der Haut. 80% dieser beiden Tumore treten im Kopfbereich auf. Ein wesentlicher Risikofaktor ist die Sonneneinstrahlung. Diese Tumoren treten vorwiegend zwischen dem 60. und 70. Lebensjahr auf. Aber auch jüngere Menschen leiden immer häufiger darunter. Es zeigt sich eine stetige Zunahme der Neuerkrankungen.

Neu entstandene, sich verändernde oder vergrößerte Hautveränderungen sollten unbedingt ärztlich untersucht werden. Anfangs handelt es sich häufig um nur kleine, verkrustende, bzw. nicht „heilende“ Hautbereiche. Ggf. entsteht Juckreiz. Eine dermatologische Diagnostik sollte erfolgen. In einigen, frühen Fällen kann eine nichtinvasive, bzw. gering invasive Therapie der Krebsvorstufen oder des Hautkrebses erfolgen. Bei größeren Tumoren, in fortgeschrittenen Stadien oder bei schwieriger Lokalisation ist die operative Therapie dieser Tumoren Therapie der Wahl. Die Erfolgsrate einer histographisch nachgewiesenen Tumorentfernung bei Basaliomen und Plattenepithelkarzinomen der Haut beträgt bis zu 96%. Damit ist diese Therapieform am effektivsten.

### Fallbeispiel Nr. 1: Tumor der äußeren Nase.

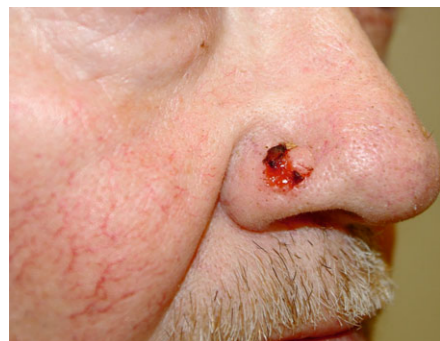

Abb. 1: Exulzierendes, knotiges Basaliom des re. Nasenflügels

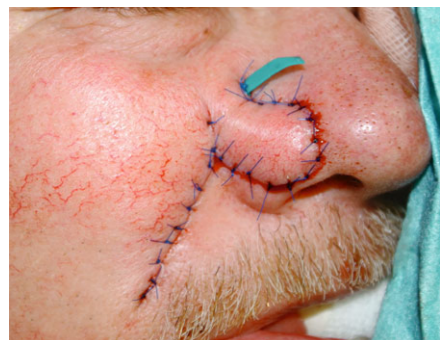

Abb. 3: Intraoperativer Situs: Z.n. Defektdeckung mit einer kranial gestielten Nasolabiallappenplastik re.

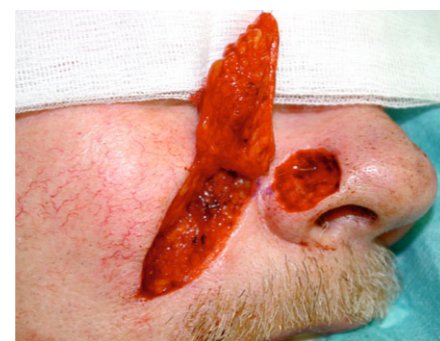

Abb. 2: Intraoperativer Situs: Z.n. Tumorentfernung und Präparation einer kranial gestielten Nasolabiallappenplastik re.

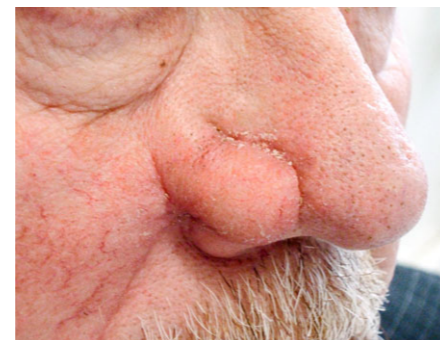

Abb. 4: Vier Wochen nach der Defektdeckung

Operationen im Gesicht oder am Kopf verlangen vom Operateur besondere Kenntnisse der lokalen anatomischen und funktionellen Situation. Durch viele ästhetische Unterheiten unseres Gesichtes ist es enorm wichtig, diese bei der Operation zu berücksichtigen. Im Gesicht- und Kopfbereich steht in der Regel nicht allzu viel Gewebe zur Verfügung. Daher sollte eine sichere, aber sparsame Resektion des erkrankten Gewebes durchgeführt werden. Diese erfolgt unter Gesichtspunkten der histographischen Chirurgie, d.h. durch entsprechende Markierung und vollständige histologische Kontrolle des Exzidates. Bei vollständiger Tumorfreiheit kann dann die definitive Defektdeckung vorgenommen werden. Aus diesem Grund erfolgen viele Tumorentfernungen im Kopf- und Gesichtsbereich zweizeitig. Während der ersten Operation wird die Tumorentfernung und temporäre Defektdeckung mit Kunsthaut durchgeführt. Nach Eintreffen des endgültigen histologischen Befundes und bei gesicherter Tumorfreiheit wird dann die plastisch-chirurgische Versorgung des Defektes vorgenommen. Im Folgenden sind einige Fallbeispiele dargestellt, die die operative Behandlung von Kopf- und Gesichtstumoren zeigen.

Dr. T. Elsner

### Fallbeispiel Nr. 2: Tumor der Wangenhaut.

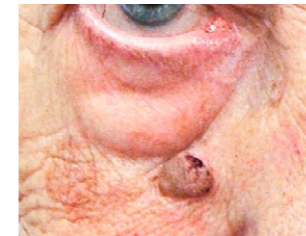

Abb. 5: Exulzierendes Basalzellkarzinom der re. Wange

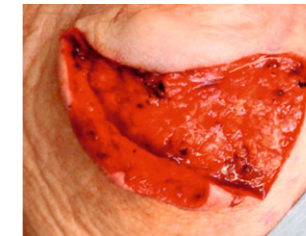

Abb. 6: Intraoperativer Situs: Z.n. Tumorentfernung und Präparation einer kaudal gestielten Wangenrotationslappenplastik

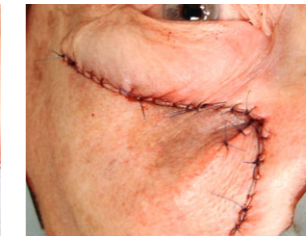

Abb. 7: Intraoperativer Situs: Defektverschluss. Spannungsfreie Stellung des Unterlides

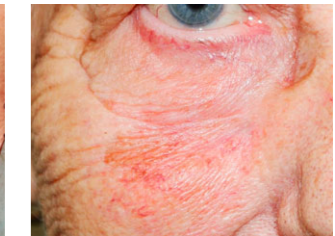

Abb. 8: Das Ergebnis ein halbes Jahr nach der Operation. Korrekte Stellung des Unterlides

### Fallbeispiel Nr. 3: Tumor retroaurikulär.

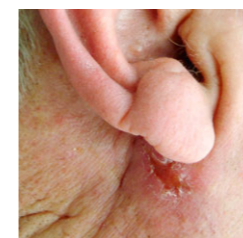

Abb. 9: Sklerodermiformes Basalzellkarzinom re. retroaurikulär/an der re. Halsseite

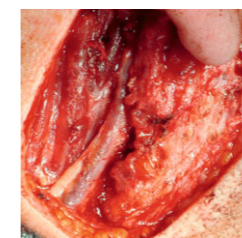


Abb. 10: Intraoperativer Situs: Z.n. Entfernung des Tumors unter Schonung der Glandula parotis, N. auricularis magnus und V. jugularis externa. Histologischer Nachweis eines Resttumors am Wundgrund

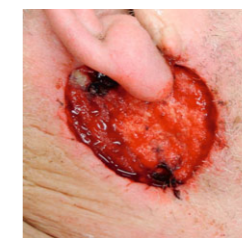

Abb. 11: Intraoperativer Situs: Vor der Defektdeckung, Z.n. notwendiger Nachresektion mit Entfernung der N. auricularis magnus, V. jugularis externa und Kapsel der Glandula parotis

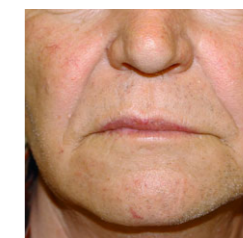

Abb. 12: Das Ergebnis ein halbes Jahr postoperativ. Z. n. drei notwendigen Operationen. Defektdeckung mittels Wangenverschiebe- und Halsrotationslappenplastik dorsal. Frontalansicht. Keine Änderung der Symmetrie des Gesichtes durch die Operation

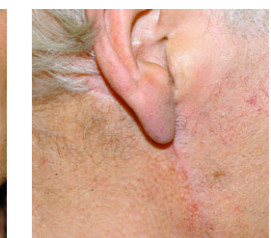

Abb. 13: Das Ergebnis ein halbes Jahr postoperativ

## Das ICM-System der Intensivstation

Das Projekt Umbau und Modernisierung des Operationsbereiches unseres Krankenhauses bildet einen neuen Schwerpunkt auch im Bereich der Patientenbetreuung auf unserer interdisziplinären Intensivstation.

In den kommenden Wochen werden die Möglichkeiten des Patientenmonitorings sowohl im OP als auch auf der Intensivstation in ihrem Leistungsspektrum erweitert werden. Mit der Einführung des IACS (Infinity® Acute Care System™, Fa. Dräger, Lübeck) werden wir den aktuellsten Stand der Technik für unsere Patienten einsetzen.

Von der Aufnahme in den OP-Bereich bis zur Verlegung auf die periphere Station wird der Patient zukünftig durch seinen persönlichen Überwachungsmonitor begleitet werden. Diese voll vernetzte Lösung ermöglicht uns eine neue

Dimension an Mobilität unter fortgesetztem Monitoring und Datenkonsistenz.

Auf der Intensivstation wird dem behandelnden Team im Rahmen des Konzeptes ein Patientendatenmanagementsystem zur Verfügung stehen (ICM, Integrated Care Manager, Fa. Dräger). Diese ebenfalls vernetzte elektronische Kurvenführung stellt jederzeit alle verfügbaren Informationen am Patientenbett zur Verfügung, der Schreibtisch rückt dabei gewissermaßen an die Seite des Patienten. Auch durch die vollständige Einbindung der Geräteperipherie wird der Dokumentationsaufwand erheblich reduziert werden und eine Entlastung von Routineaufgaben erreicht. Die übertragenen Parameter werden dem Anwender aufbereitet zur Verfügung stehen. Therapiepläne werden nicht mehr manuell vorausgreifend erstellt, ➔

stattdessen werden vorkonfigurierte Pläne angesetzt und an den Zustand und die Bedürfnisse der Patienten adaptiert werden.

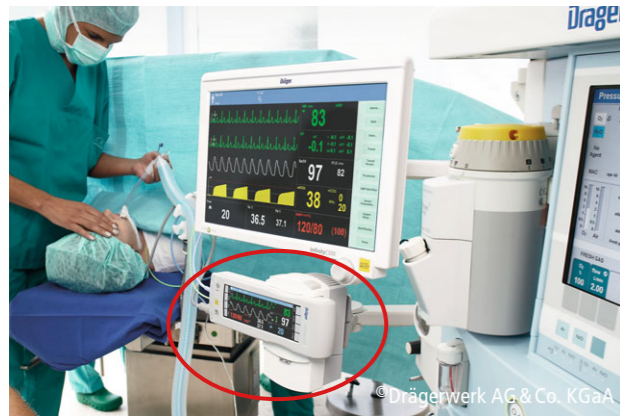

Abb.: Der auf dem Transportweg verwendete Infinity M540 Monitor (siehe rote Markierung) bildet nicht nur aktuelle Kurven und Werte ab, sondern speichert auch die Vitaldaten lückenlos. Wird der kompakte tragbare Monitor an eine Docking Station angeschlossen, überträgt er alle Werte, Verläufe und die Patientenhistorie automatisch auf einen großen Touchscreen-Bildschirm.

Dieses erhöht nicht nur die Patientensicherheit bei verringertem administrativem Aufwand. Durch die Auflösung der klassischen, visiten-basierten Arbeitsabläufe wird auch die Geschwindigkeit bei der Umsetzung therapeutischer Entscheidungen verbessert. Dabei haben alle an der Behandlung beteiligten Ärzte und Pflegekräfte jederzeit einen vollständigen Überblick über gestellte Aufgaben und zu lösende Probleme ihrer Patienten. Darüber hinaus wird uns ICM bei der Codierung unterstützen und beweisend im Rahmen der Abrechnungssicherheit sein.

Die Zusammenarbeit wird so weiter verbessert und die Belastungen durch organisatorische Aufgaben verringert. Wir blicken damit erfreut in eine Zukunft mit einer erheblichen Reduktion von „Schreibkram“, um uns so verstärkt unserer eigentlichen Aufgabe, der Patientenversorgung, widmen zu können.

J. Meins, PD Dr. T. Krause

## Perkutane transluminale Cholangiographie und Drainage (PTC/D)

Die Diagnostik des Gallengangssystems wird heute dominiert durch MRCP und Endosonographie. Mit beiden Methoden gelingt i. d. R. eine detaillierte Beurteilung der Gallenwege und benachbarter Strukturen (s. Neues aus dem Stift, 2/2009).

Therapeutische Eingriffe am Gallengangssystem können in aller Regel mit Hilfe einer ERC durchgeführt werden. Die Ballonenteroskopie erlaubt dies auch nach komplexen Voroperationen (s. Neues aus dem Stift 4/2010).

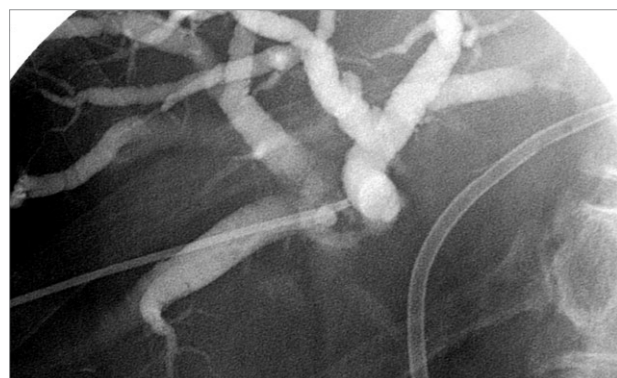

Abb. 1: Massive bilaterale Cholestase bei zentralem großem Klatskintumor, frustrierender Versuch der rechtsseitigen endoskopischen Drainage (links erfolgreich): initiale Darstellung perkutan.

In seltenen Fällen muss jedoch ein perkutaner Eingriff via PTC durchgeführt werden, wenn z. B. durch eine Peritonealcarcinose die Papille nicht erreichbar ist. Die Untersuchungstechnik hat sich in den letzten Jahrzehnten nicht verändert. Der Eingriff erfolgt regelhaft in Analgosedierung in der Durchleuchtung ggf. in Kombination mit dem Ultraschall. Dabei wird als Basis für alle weiteren Prozeduren üblicherweise nach initialer Darstellung des Gallenwegssystems eine externe oder kombinierte intern-externe Drainage eingelegt.

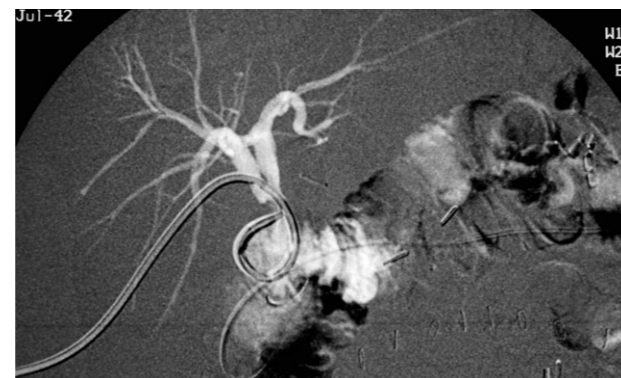

Abb. 2: Gallenwegsdrainage bei Patienten nach Pankreasresektion mit Insuffizienz der biliodigestiven Anastomose sowie sek. Galleleck.

Durch Weiterentwicklungen im Bereich des Kathetermaterials kann über den perkutanen Zugangsweg z. B. eine Konkremententfernung (Push-through-Technik) oder Biopsie aus den Gallengängen erfolgen. Fisteln können embolisiert und Stenosen mit entfernbaren und nicht entfernbaren, metallischen oder Kunststoff-Stents therapiert werden.

Ebenfalls bewährt hat sich die interdisziplinäre Behandlung von Patienten, bei denen lokale anatomische Probleme eine erfolgreiche ERC verhindern: nach perkutaner Drahteinlage in den Dünndarm wird dieser endoskopisch aufgesucht und dann die therapeutische ERC ermöglicht („Rendez-Vous-Verfahren“).

Prof. Dr. G. Krupski-Berdiel, Dr. F. Weiss

## Varizentherapie mit der InvisiGrip-Sonde

Die Ausbildung einer Stammvarikose ist niemals einheitlich und präsentiert im klinischen Alltag eine Vielzahl von Variationen. Die Operationstechnik bei der klassischen Operation nach BABCOCK (Erstbeschreibung 1907) sieht vor, dass die Vena saphena magna (VSM) ventral des Innenknöchels freigelegt, die Sonde endoluminal bis in die Leiste vorgeführt wird und die kranke Vene dann durch das Stripping entfernt wird.

Wenn der „distale Insuffizienzpunkt“ sich aber in Kniegelenkhöhe befindet (Stammvarikose Typ 2 bis 3 nach HACH), kann folgerichtig auf die Operation im Unterschenkelbereich verzichtet werden. Dies bedeutet: geringeres Trauma, weniger Hämatom, keine neuralgiformen Beschwerden wegen der Nachbarschaft zum Nervus saphenus.

Die InvisiGrip-Sonde wird nach der Crossektomie von der Leiste aus retrograd in die VSM eingeführt. Der Sondenkopf wird im Kniebereich geöffnet, so dass beim nachfol-

genden Schließen die VSM von innen fixiert und dann durch Rotation und Zug abgetrennt und zur Leiste herausgezogen wird.

Fast alle Varizenoperationen werden in unserer Klinik inzwischen ambulant durchgeführt. Die hier vorgestellte Technik hilft nun, das Operationstrauma weiter zu reduzieren.

Dr. G. Schimmel, Dr. A. Karrasch

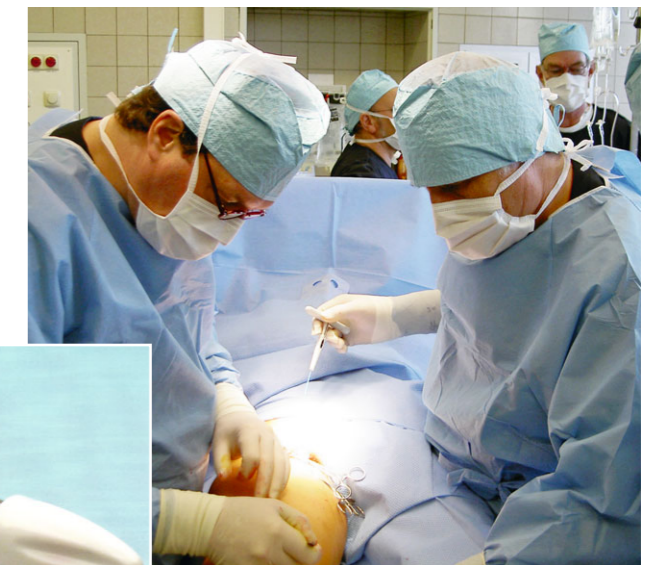

Abb. 2: Die Sonde wird von der Leiste aus retrograd bis in Kniehöhe eingeführt und dann geblockt.




Abb. 1: Beim Schließen der InvisiGrip-Sonde und leichtem Druck von außen wird die Venenwand von innen gefasst und so fixiert.

## Pränatale 3D-Sonographie

Durch die Anschaffung eines modernen Ultraschallgerätes für die Frauenklinik können wir jetzt 3D-Untersuchungen in der Schwangerschaft anbieten.

Der 3D-Ultraschall ermöglicht die räumliche Darstellung des Kindes oder einzelner Körperteile, besonders die Gesichtsmerkmale des Kindes lassen sich sehr plastisch darstellen.

Die Untersuchung läuft immer in Kombination mit einer Fehlbildungsdiagnostik, da sich durch die 3D-Untersuchung vermutete Fehlbildungen oft deutlicher darstellen lassen.

Die 3D-Darstellung kann erweitert werden durch die 4D-Darstellung. Bei dieser Variante kommt zusätzlich zur plastischen auch die Bewegung des Kindes zur Darstellung. Ein günstiger Zeitpunkt für die Untersuchung ist die 28.-33. Schwangerschaftswoche.

Terminvereinbarungen für diese Untersuchung, die ca. 30-45 Minuten dauert, erfolgen über das Sekretariat der Frauenklinik, Tel. 040 / 72 80 - 35 00.

*Dr. K. Schirmacher*

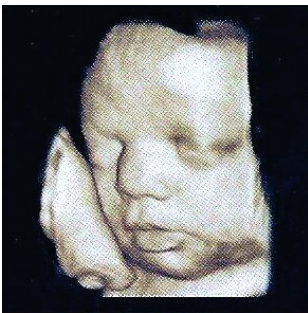

Abb. 1: Gesicht

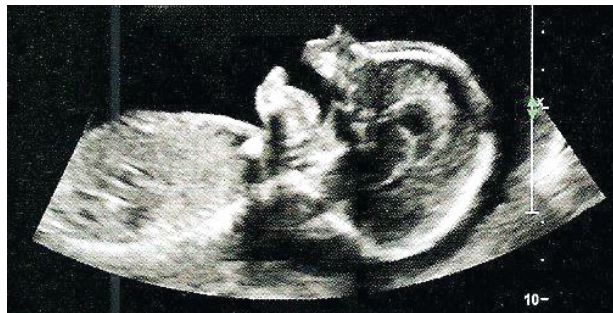

Abb. 2: Schluckakt im Profil

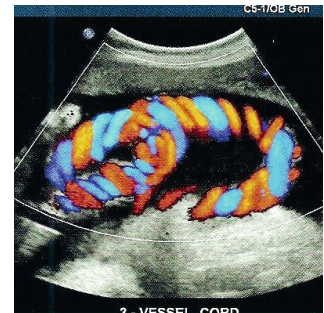


Abb. 3: Nabelschnur

**KRANKENHAUS REINBEK**  
ST. ADOLF-STIFT   
Akademisches Lehrkrankenhaus der Universität Hamburg

### Impressum

Herausgeber: **KRANKENHAUS REINBEK ST. ADOLF-STIFT**  
Hamburger Straße 41, 21465 Reinbek, Telefon 040 / 72 80 - 0

Verantwortlich: Prof. Dr. S. Jäckle, Prof. Dr. T. Strate

[www.krankenhaus-reinbek.de](http://www.krankenhaus-reinbek.de)