



# Neues aus dem Stift

Informationen für niedergelassene Ärzte

## INHALT

- |   |   |  |    |
|---|---|--|----|
| ■ Vorwort .....   | 2 | ■ Kryokonservierung von Nebenschilddrüsen<br>beim renalen Hyperparathyreoidismus .....     | 8  |
| ■ Porträt Dr. Human Honarpisheh .....   | 2 | ■ Minimal-invasive retroperitoneo-<br>skopische Nebennierenoperationen .....               | 10 |
| ■ Porträt Dr. Alexandra Hoffmann .....  | 3 | ■ Ovarialkarzinom: Optimale Therapie<br>verbessert das Überleben signifikant .....         | 11 |
| ■ Neue Herzkatheteranlage: mehr Bildqualität,<br>weniger Strahlen, besserer Patientenschutz ...                                     | 4 | ■ Platten-Kabel-System bei<br>periprothetischen Frakturen .....                            | 13 |
| ■ Stentversorgung bei Vena cava-Verschluss ....   | 5 | ■ Palliative endoskopische Therapie<br>bei Kolonobstruktionen .....                        | 14 |
| ■ Endovaskuläre Behandlung eines thorako-<br>abdominellen Aortenaneurysmas per custom-<br>made fenestriertem Aortenstentgraft ..... | 6 | ■ MRT-Untersuchungen in Grenzfällen: bei<br>implantiertem Device oder in Vollnarkose ..... | 15 |
| ■ Unterstützungssystem zur Beatmung<br>Neugeborener .....   | 8 |  |    |

## Liebe Kolleginnen und Kollegen,

ein neues Herzkatheterlabor ist 2014 im **ST. ADOLF-STIFT** in Betrieb genommen worden und erlaubt Untersuchungen mit signifikant geringerer Strahlenbelastung bei deutlich höherer Bildauflösung. Damit wurden in der Abteilung für Kardiologie unter der Leitung von Priv.-Doz. Dr. Ali Aydin auch die apparativen Voraussetzungen geschaffen, um rund um die Uhr eine optimale Versorgung von Patienten mit kardiologischen Erkrankungen sicherzustellen.

Mit Dr. Human Honarpisheh wurde das Team der Chirurgischen Klinik spürbar verstärkt. Dr. Honarpisheh ist aufgrund seiner umfassenden Ausbildung u.a. in den Universitätskliniken Eppendorf und Kiel sowie im Asklepios Klinikum Barmbek, aber vor allem aufgrund seines großen Talentes, ein Chirurg, der souverän das gesamte Spektrum der Viszeralchirurgie einschließlich der anspruchsvollen Ösophagus- und Pankreaschirurgie beherrscht. Dr. Honarpisheh ist Geschäftsführender Oberarzt und Leiter der „upper GI-Unit“ der Chirurgischen Klinik (Chefarzt Prof. Dr. Tim Strate).

Der stetige Anstieg der Geburten im **KRANKENHAUS REINBEK** auf zuletzt 844 im Jahr 2014 ist auch Verdienst

## Porträt: Dr. Human Honarpisheh

P  
O  
R  
T  
R  
Ä  
T



**Dr. Human Honarpisheh**  
Geschäftsführender Oberarzt der Abteilung für Allgemein-, Viszeral- und Thoraxchirurgie

Mit dem Ausscheiden von Dr. Dörte Bornbusch im Frühjahr 2014 kam Dr. Human Honarpisheh als Geschäftsführender Oberarzt in die Abteilung für Allgemein-, Viszeral- und Thoraxchirurgie der Chirurgischen Klinik.

Er hat seine Wurzeln in Shiraz im Iran und somit im Land der Wiege der modernen Medizin. Seine Schulbildung schloss Human Honarpisheh in Hamburg mit dem Abitur

der neuen Oberärztin Dr. Alexandra Hoffmann. Ihre profunde Ausbildung in zwei Zentren der Geburtshilfe zunächst bei Trier, dann in Hamburg, und ihre zusätzlichen Qualifikationen in den Bereichen Mammasonographie, Mammachirurgie, Kolposkopie und minimal-invasive Chirurgie bilden eine hervorragende Grundlage für ihre bereits sehr erfolgreiche Tätigkeit im **ST. ADOLF-STIFT**. Die Frauenklinik unter Leitung von Prof. Dr. Jörg Schwarz hat neben ihrem überregional wahrgenommenen Schwerpunkt im Bereich der gynäkologischen Onkologie mit der Geburtshilfe ein zweites Standbein gewonnen.

Wie gewohnt berichten wir Ihnen in Neues aus dem Stift wieder über Innovation aus allen Fachgebieten, die wir versuchen zum Nutzen unserer Patienten einzusetzen.

Mit kollegialen Grüßen

Prof. Dr. Stefan Jäckle, Ärztlicher Direktor

ab. Er arbeitete nach seinem Studium in Hamburg als Assistenzarzt in der Universitätsklinik Hamburg-Eppendorf. Hier wurde er zunächst Facharzt für Chirurgie und ging dann als Oberarzt an das Universitätsklinikum Schleswig-Holstein nach Kiel. Dort erlernte Dr. Honarpisheh die große Viszeralchirurgie und Transplantationschirurgie. Diese hochkarätige Ausbildung mündete in den Schwerpunktbezeichnungen Viszeralchirurg und Spezieller Viszeralchirurg, die Dr. Honarpisheh 2009 erhielt. Später wechselte er in die Abteilung für Allgemein- und Viszeralchirurgie der Asklepios Klinik Hamburg-Barmbek. Dort baute er ein Kompetenzzentrum für Ösophagus- und Magen Chirurgie auf, welches 2013 von der Gesellschaft für Allgemein- und Viszeralchirurgie zertifiziert wurde.

Seine außergewöhnliche chirurgische Kompetenz findet Ausdruck in der Verleihung „Fellow of the European Board of

Surgery in Hepato-Pancreato-Biliary Surgery“, eine Anerkennung, die weltweit weniger als 50 Chirurgen ihr Eigen nennen können.

Die lange persönliche Verbundenheit aufgrund der gemeinsamen Tätigkeit am UKE mit Prof. Dr. Tim Strate, dem Chefarzt der Chirurgischen Klinik, und Dr. Christian Hillert, dem Leitenden Oberarzt der Allgemeinchirurgie, bahnte den Weg, dass Dr. Honarpisheh 2014 die Nachfolge der hochgeschätzten und langjährigen Leitenden Oberärztin Dr. Dörte Bornbusch antrat.

In Reinbek verantwortet er die obere gastroenterologische Chirurgie (Ösophagus, Magen, Pankreas), wobei er durch seine breite Ausbildung ein viszeralchirurgisches Allroundtalent und im besten Sinne Schwergewicht ist. Er ist nicht nur ein exzellenter Chirurg, sondern durch seinen freundlichen und ausgeglichenen Charakter auch ein Sympathieträger, was nicht nur die Kollegen in der Klinik spüren, sondern auch die ihm anvertrauten Patienten. Er ist verheiratet mit der Allgemeinmedizinerin Dr. Stefanie Dulige und hat mir ihr zwei schulpflichtige Töchter, die den Rest des arbeitsreichen Tages eines Vollblutchirurgen ausfüllen.

## Porträt: Dr. Alexandra Hoffmann

P  
O  
R  
T  
R  
Ä  
T



**Dr. Alexandra Hoffmann**  
Oberärztin der Frauenklinik

Seit Dezember 2013 unterstützt Dr. Alexandra Hoffmann als Oberärztin die Frauenklinik im **ST. ADOLF-STIFT**. 2006 schloss sie ihr Studium der Humanmedizin an der Johannes Gutenberg-Universität in Mainz ab und begann ihre Facharztausbildung am Marienkrankenhaus in Trier-Ehrang unter der damaligen Leitung

von Dr. W. Günther. An dieser von der WHO und UNICEF als babyfreundliches Krankenhaus ausgezeichneten Klinik lernte sie eine sehr familienorientierte Geburtshilfe kennen.

Der bereits frühe Wunsch nach einer späteren Oberarztstätigkeit führte Ende des vierten Jahres der Facharztweiterbildung zum Wechsel an das Marienkrankenhaus Hamburg, einer Klinik mit Perinatalzentrum der höchsten Versorgungsstufe unter der Leitung von PD Dr. Maul und Prof. Dr. Gebauer. Hier konnte sie vor allem ihre praktischen Erfahrungen im Rahmen der Frühgeburtlichkeit und geburtshilflicher Notfälle weiter ausbauen. Während dieser Zeit erwarb sie 2011 die Facharztanerkennung für Gynäkologie und Geburtshilfe.

Dr. Alexandra Hoffmann betreute außerdem intensiv die Brustsprechstunde des Marienkrankenhauses, in der sie zahlreiche Mammasonographien durchführte und auch operativ im Bereich der Brustchirurgie Erfahrungen sammeln

konnte. Schon seit Beginn der Facharztausbildung ist sie Mitglied der DEGUM (Deutsche Gesellschaft für Ultraschall in der Medizin e.V.) und arbeitet auf ihre DEGUM I-Zertifizierung für Mammasonographie hin.

In unserem Haus betreut sie zusammen mit Dr. Süha Alpüstün die Brustsprechstunde und wird als Mamma-Operateurin ausgebildet. Als Mitglied der AGE (Arbeitsgemeinschaft für gynäkologische Endoskopie) hatte Dr. Hoffmann im Rahmen der Weiterbildung schon früh die Möglichkeit das MIC I-Zertifikat zu erwerben; sie baut im **ST. ADOLF-STIFT** ihre Fähigkeiten im Bereich der minimal-invasiven Chirurgie (laparoskopische Hysterektomie und Myomchirurgie) weiter aus.

Ein besonderes Interesse von Dr. Hoffmann liegt in der Kolposkopie. Regelmäßig stellen sich in der Dysplasiesprechstunde unserer Frauenklinik Patientinnen mit auffälligen Befunden der Vulva oder Portio vor, die von ihr mit dem Videokolposkop untersucht und so gezielt therapiert werden können. Sie ist Mitglied der AG-CPC (Arbeitsgemeinschaft für Zervixpathologie und Kolposkopie) und erwarb 2013 das Kolposkopie-Diplom unter der Leitung von Dr. Kühler-Obbarius, mit der auch Prof. Dr. Jörg Schwarz am UKE die Dysplasiesprechstunde betreute.

Dr. Hoffmann schätzt im **ST. ADOLF-STIFT** im Vergleich zur Arbeit an einem Haus der Maximalversorgung den engen und persönlichen Kontakt zu den Patienten. Dieses sorgt vor allem im Bereich der Geburtshilfe, aber sicher auch in der Gynäkologie für das notwendige Vertrauen der Patientinnen den Hebammen, Schwestern und Ärzten gegenüber und zeichnet die Frauenklinik hier an unserem Haus aus.

## Neue Herzkatheteranlage: mehr Bildqualität, weniger Strahlen, besserer Patientenschutz

Seit August 2014 ist die neue Herzkatheteranlage für sämtliche diagnostischen und interventionellen Eingriffe im KRANKENHAUS REINBEK in Betrieb. Das Katheterlabor wurde umfassend renoviert und entspricht modernsten Anforderungen an Hygiene und Strahlenschutz. Schwerpunktmäßig werden in den neuen Räumen Patienten mit Koronarer Herzkrankheit, Herzmuskelerkrankungen oder Herzklappenfehlern untersucht und – wenn notwendig – auch direkt therapiert. Beim neuen digitalen Herzkathetermessplatz findet sich Medizintechnik der neuesten Generation. Den Patienten werden ideale Voraussetzungen zur Versorgung bei kardiologischen Erkrankungen geboten: Neben einer deutlich verbesserten Bildqualität im Vergleich zum 12 Jahre alten Vorgänger zeichnet sich die Anlage durch eine bis zu 50 % geringere Strahlenbelastung für Arzt und Patient aus (Abb. 1).

Die Herzkatheteruntersuchung ist unverändert der „Goldstandard“ bei der Diagnostik der Koronaren Herzerkrankung. Sie ist die Grundlage für jede Koronarintervention (PTCA und Stentimplantationen) gerade bei akuten Myokardinfarkten. Dabei werden die Patienten auf dem Kathetertisch immer älter, schwerer und kränker. Die Anzahl der Interventionen nimmt durch die wachsenden Möglichkeiten in der modernen Kardiologie bei gleichzeitig zunehmender Komplexität stetig zu. In gleichem Maße steigen die Ansprüche der Patienten zur Strahlensicherheit. Dies fordert von allen Kardiologen, die Balance zwischen Bildqualität und Strahlendosis fortlaufend zu optimieren.

Daten des Bundesamts für Strahlenschutz zeigen, dass 43 % der Strahlenexposition durch medizinische Anwendungen

verursacht wird und etwa 1,5 % der Krebstodesfälle pro Jahr auf diese Exposition zurückzuführen sind. Wenn man die kollektive effektive Strahlendosis betrachtet, nimmt die Computertomographie mit 60 % den ersten Platz ein, gefolgt von Angiografien mit 20 %<sup>1</sup>. Bei jeder Untersuchung, die mit einer Strahlenbelastung einhergeht, ist es daher die Pflicht des Arztes, die Strahlenbelastung auf ein Minimum zu reduzieren. Wir befinden uns in dem Dilemma, dass wir eine immer höhere Bildqualität brauchen, aber immer mehr adipöse und Risikopatienten, z. B. mit Niereninsuffizienz, untersuchen. Gleichzeitig wollen wir die Strahlen- und Kontrastmittelbelastung weiter vermindern, führen aber auch immer längere und komplexere Interventionen durch.

Unabhängig von neuen Technologien gibt es einfache Maßnahmen, die Strahlendosis zu vermindern, wie zum Beispiel, nur eine Durchleuchtung vorzunehmen anstatt einen Film zu generieren, oder eine Pulsrate von 7,5 statt 15/s zu verwenden. Mit dem jetzt im Einsatz befindlichen System kommt eine Durchleuchtung im Vergleich zum Film mit nur 10 % Strahlung aus. Das Ergebnis kann per Tastenklick als Film abgelegt werden („Last image hold“-Funktion), sodass man dieselbe Information erhält. Ein weiterer Fortschritt in der Bildqualität wurde durch Veränderungen an über 500 Parametern erreicht: weniger Rauschen und Artefakte, ein schärferes Bild und schärfere Kanten sowie eine bessere Bewegungskompensation. Im Vergleich zu Vorgängermodellen erzeugen moderne Systeme sogar noch bei halbiertem Strahlendosis eine gleich gute Bildqualität. Im Bereich der Kardiologie verbessert sich durch neue Analysealgorithmen wie zum Beispiel der sogenannten Stent-

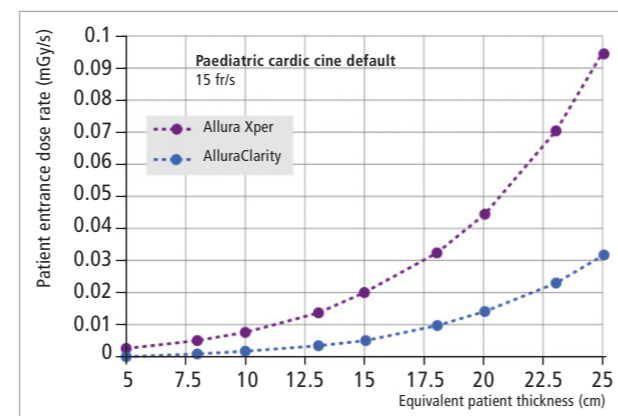
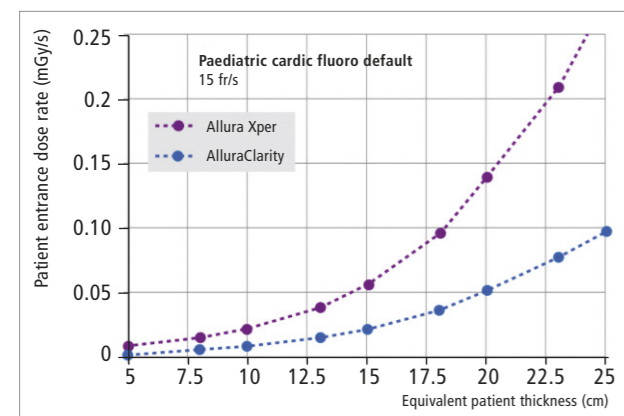


Abb. 1: Darstellung des Flächendosisprodukts bei kinder-kardiologischen Untersuchungen in Abhängigkeit von der Patientendicke mit dem neuen Allura Clarity Modell im Vergleich zum Vorgängermodell Allura Xper in der Fluoro-Funktion („Durchleuchtung“) und in der Cine-Funktion („Aufnahme“).  
Quelle: Philips Healthcare

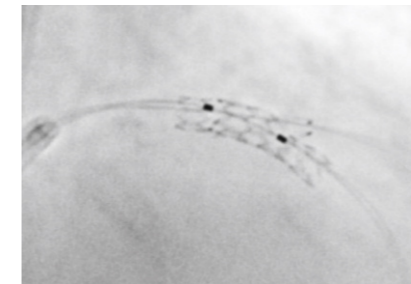


Abb. 2: Darstellung eines Koronarstents mit der Stentboost-Funktion. Sehr gut ist die exakte Stentmorphologie zu erkennen.  
Quelle: Philips Healthcare

boost-Funktion insbesondere die Darstellungsmöglichkeit von Stents (Abb. 2). Komplexere Prozeduren, zum Beispiel In-Stent-Stenosen, können deutlich besser behandelt werden. Ein weiterer relevanter Effekt ist, dass bei Patienten mit einer Niereninsuffizienz durch 1:1-Verdünnung die Hälfte der Kontrastmittelmenge eingespart wird.

Das neue Herzkatheterlabor ist rund um die Uhr und an jedem Tag verfügbar. Eine 24-Stunden-Rufbereitschaft wird

durch ein gemeinsames Team von Ärzten und Schwestern aus dem ST. ADOLF-STIFT sowie der Asklepios Klinik St. Georg sichergestellt. Das Kardiologie-Team des ADOLF-STIFTES besteht aus der Oberärztin Dr. Iris Kristin Wilke, Oberarzt Dr. Stefan Behrens und Chefarzt PD Dr. Ali Aydin. Mit der Einrichtung des neuen Herzkatheterlabors wird die Versorgung der Bevölkerung im Südosten von Hamburg weiter verbessert und

das Behandlungsangebot in der Kardiologie im ST. ADOLF-STIFT deutlich ausgebaut.

Patienten können für eine Herzkatheteruntersuchung telefonisch bei der Kardiologischen Ambulanz angemeldet werden: Telefon: 040 / 72 80 - 52 20 (alternativ per Fax: 040 / 72 80 - 26 82).

PD Dr. A. Aydin

<sup>1</sup> <http://www.springermedizin.at/artikel/35022-herzkatheter-mehr-bildqualitaet-weniger-strahlen>

## Stentversorgung bei Vena cava-Verschluss

Die Implantation von Stents in die Vena cava (superior<sup>1</sup> oder inferior<sup>2</sup>) ist eine gute therapeutische Option bei oberer oder unterer Einflusstauung, insbesondere bei tumorbedingten Stenosen. Im Vordergrund stehen hier Lymphome und das Bronchial-Carcinom bei der oberen Einflusstauung und Lebermetastasen bei der unteren Einflusstauung. Hauptrisiken sind die Gefäßperforation bei der Passage durch den Verschluss, was insbesondere im Medistinum fatal sein kann, und die Stentmigration. Letztere ist insbesondere dann zu bedenken, wenn eine

potente Therapie zu einer schnellen Reduktion der Tumormasse führen kann (Radiatio oder Chemotherapie bei Bronchial-Carcinom oder Lymphom). Daher ist es in dieser Situation empfehlenswert, einen ausreichend langen und vor allem im Durchmesser „übergroßen“ Stent zu verwenden.

### Fallbeispiel

Ein 75 Jahre alter Patient stellte sich wegen eines hepatisch metastasierten Rektum-Karzinom mit einer rasch progredienten unteren Einflusstauung vor. Ursächlich fand

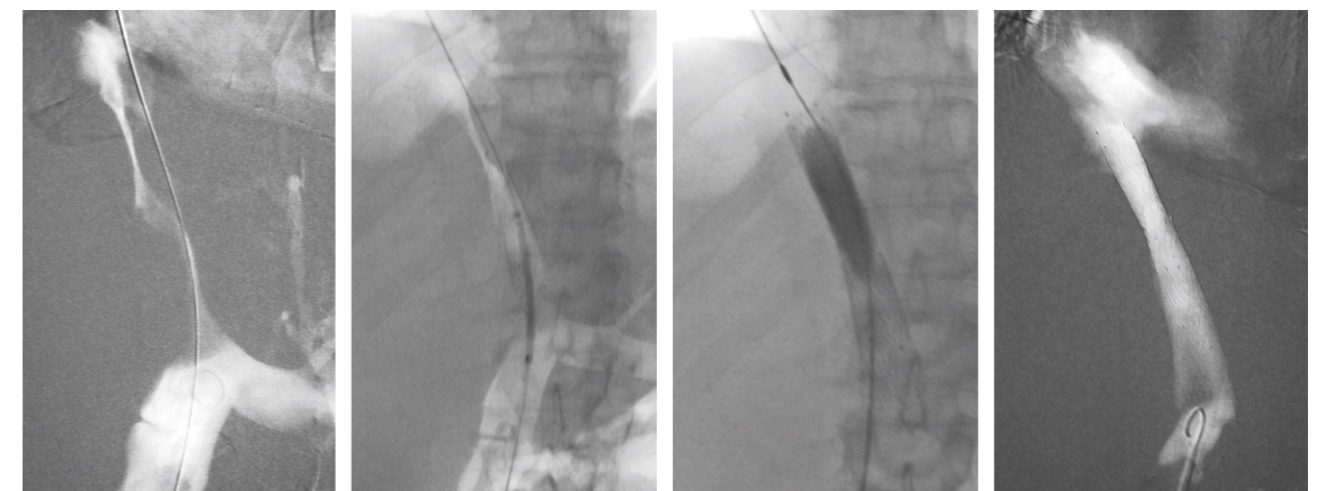


Abb. 1: Ausgangsbefund mit subtotal okkludierter VCI und renaler Kollateralisation.

Abb. 2 - 4: Stentimplantation in die VCI und finales Ergebnis mit sehr gutem Abfluss sowie nicht mehr nachweisbarer renaler Kollateralisation als Ausdruck der restituierten Hämodynamik.

sich eine Kompression des intrahepatischen Cava-Segmentes durch die bekannten und progredienten Metastasen. Die Cavographie über die Leiste (Abb. 1) zeigt die erhebliche Engstellung und Kollateralisation im Bereich der linken Nierenvene.

Durch den venösen transfemoralen Zugang erfolgte dann die Implantation von insgesamt drei selbstexpandierenden, großlumigen Stents mit 16 mm (mittig) respektive 20 mm (proximal und distal) Durchmesser und je 50 mm Länge

(Abb. 2 u. 3). Es gelang so, die Vena cava inferior vollständig zu revaskularisieren und die untere Einflusstauung erfolgreich zu behandeln (Abb. 4).

Prof. Dr. G. Krupski-Berdiel, Dr. F. Weiss

<sup>1</sup> Fagedet D et al. (2013): Endovascular treatment of malignant superior vena cava syndrome: results and predictive factors of clinical efficacy. Cardiovasc. Intervent. Radiol. 36:140  
<sup>2</sup> Zhang O et al. (2014): Efficacy and Safety of Endovascular Intervention for Management of primary Entire Inferior-Vena-Cava Occlusion. Cardiovasc. Intervent. Radiol. (September, elektronische vorab Publikation)

## Endovaskuläre Behandlung (TEVAR) eines thorako-abdominellen Aortenaneurysmas (TAAA) per custom-made fenestriertem Aortenstentgraft

Die Möglichkeit der Anfertigung individueller Aorten-Stent-Prothesen zur Ausschaltung von Aortenaneurysmata (custom-made-Prothesen) als weniger invasive Methode verglichen mit dem klassisch offen operativen Aortenersatz führt dazu, dass auch Patienten mit thorako-abdominellen Aortenaneurysmen (TAAA) unter Einbeziehung der Viszeralarterien mit einem vertretbaren Risiko gegenüber dem Spontanverlauf (Rupturrisiko bei > 7 cm Querdurchmesser 43 %/Jahr)<sup>1</sup> dauerhaft endovaskulär behandelt werden können (Tab.):

Tab.: Komplikationsraten und Mortalität nach offener OP vs. TEVAR (Thoracic Endovascular Aortic Repair)

	offene OP	TEVAR
Mortalität <sup>2</sup>	11,7 % / 5 Jahren	2,8 % / 5 Jahren
Spinale Ischämien <sup>3</sup>	8 - 10 %	3 - 5 %
Komplikationen insges. <sup>4</sup>	37 %	22 %

### Fallbeispiel

Bei der hier vorgestellten Kasuistik handelt sich um einen 74-jährigen Patienten, der mit Thoraxschmerzen in der Klinik für Innere Medizin aufgenommen wurde. Im Rahmen der Diagnostik wurde eine CT-Angiographie durchgeführt, in der sich ein 6,2 cm querdurchmessendes thorakoabdominelles Aortenaneurysma unter Einbeziehung des Truncus coeliacus-Abgangs innerhalb der notwendigen distalen Verankerungszone zeigte (Abb.1 und 2).

Die weiteren Erkrankungen des Patienten mussten in die Therapieentscheidung einbezogen werden: COPD II°, Z.n. ACVB bei 3-Gefäß-KHK und nicht interventionell behan-

delbarer 80 % RCX Stenose, Z.n. B-II Magenresektion und 50 % A.carotis interna Stenose. Das perioperative Risiko einer thorako-abdominellen offenen Aortenersatz-Operation wurde kardiologisch, anaesthesiologisch und gefäßchirurgisch als sehr hoch eingeschätzt, so dass nur eine endovaskuläre Therapie bei dringendem Behandlungswunsch eine sinnvolle Option war.

Diese neue technisch und finanziell sehr aufwendige Methode der individuell angepassten Aorten-Stents hat bisher erst in einigen spezialisierten Gefäßzentren Einzug gefunden. Sie benötigt zwar nur kleine Gefäßzugänge im Leisten- und oft im Schulterarterienbereich, setzt aber eine aufwendige Planung anhand von thorako-abdominellen Dünnschicht-CT-Angiographien (1 mm) und ein exaktes Ausmessen mit Hilfe einer speziellen 3D-Messsoftware voraus<sup>5</sup>.

Damit wird eine Millimeter genaue Planungszeichnung (Abb. 3) zur Positionierung der „Fenster“ für die Visceralgefäße erstellt und nach nochmaligen Gegenkontrollen

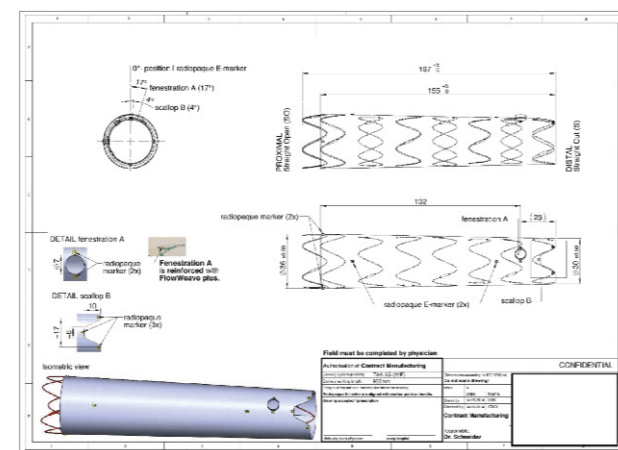


Abb. 3: Millimeter genaue Planungszeichnung. (Quelle: JOTEC)

die Prothese individuell als custom-made Prothese in Handarbeit angefertigt. Wir benötigten drei Gefäßzugänge, jeweils femoral und links subclavial, zum Vorlegen dreier Schleusen.

Nach exakter Positionierung der Prothese anhand der Markierungen erfolgte dann die teilweise Freisetzung bis zur Fenestrierung für den Truncus coeliacus und dessen Sondierung von subclavial her. Nach sicherer Einlage eines steifen Führungsdrahtes konnte dann eine blutdichte Verbindung zwischen dem Truncus und der Prothese mit einem gecoverten Stent hergestellt werden und die Prothese vollständig entfaltet werden unter Aussparung des A. mesenterica superior Abgangs (scallop) (Abb. 4).

In der Abschlussangiographie stellten sich dann alle Visceralgefäße perfundiert dar bei vollständig ausgeschaltetem Aneurysma (Abb. 5). Der Patient erholte sich rasch von dem 4-stündigen Eingriff, es bestand kein Transfusionsbedarf sowie keine Zeichen einer spinalen Ischämie. Die CT-Angiographiekontrolle vor der Entlassung am 9. postoperativen Tag zeigte ebenfalls die suffiziente Aneurysmaausschaltung und offene Visceralgefäße, allerdings noch ein

kleines Endoleak aus einer retrograd den Aneurysmasack speisende Spinalarterien (Typ II) (Abb. 6). Dennoch konnten wir den Patienten am 9. postoperativen Tag nach Hause entlassen, da sich die meisten derartigen Leckagen spontan verschließen. Dies zeigte erfreulicherweise die CT-Angiographie 3 Monate später, mit weiterhin offenen Visceralgefäßen (Abb. 7).

Diese Methode gehört nun in ausgesuchten Fällen in unser Versorgungsspektrum und wir sehen hierin einen weiteren Schritt in Richtung einer immer weniger invasiven Gefäßtherapie.

Dr. M. Schneider, Dr. A. Karrasch,  
Prof. Dr. G. Krupski-Berdiel

<sup>1</sup> Hiratzka LF, et al (2010) ACCF/AHA/AATS/ACR/ASA/SCA/SCAI/SIR/STS/SVM guidelines for the diagnosis and management of patients with Thoracic Aortic Disease. Circulation. 121:266  
<sup>2</sup> Makaroun MS, et al (2008) Five year results of endovasc treatment with the Gore TAG device compared with open repair of thoracic aortic aneurysms. J Vasc Surg. 47:912  
<sup>3</sup> Kotellis D, et al (2008) Paraplegia after endovascular repair of the thoracic and thoracoabdominal aorta. Zentralblatt Chir. 133:338  
<sup>4</sup> Gopaladas RR, et al (2010) Superior nationwide outcomes of endovascular versus open repair for isolated descending thoracic aortic aneurysm in 11,669 patients. J Thorac Cardiovasc Surg. 140:1001  
<sup>5</sup> Von Tengg-Kobligk H, Weber TF, Rengier F, et al (2008) Imaging modalities for the thoracic aorta. J Cardio-vasc Surg (Torino). 49:429

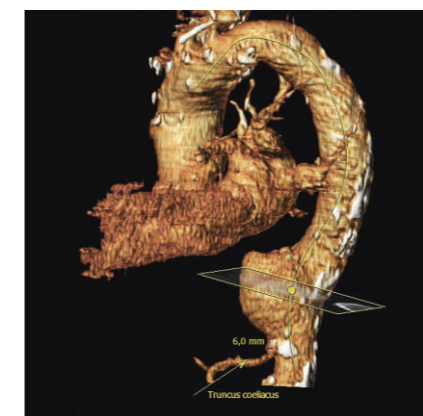


Abb. 1: TAAA präoperativ.

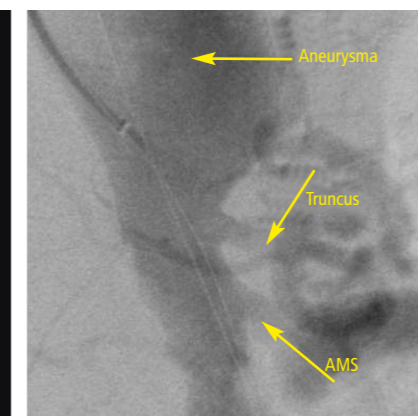


Abb. 2: TAAA im seitlichen Strahlengang.

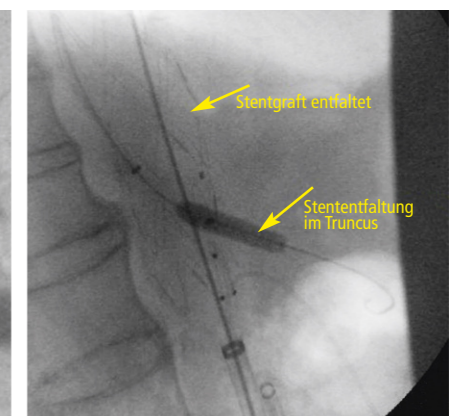


Abb. 4: Teilfreigesetzte Prothese mit sondiertem Truncus.

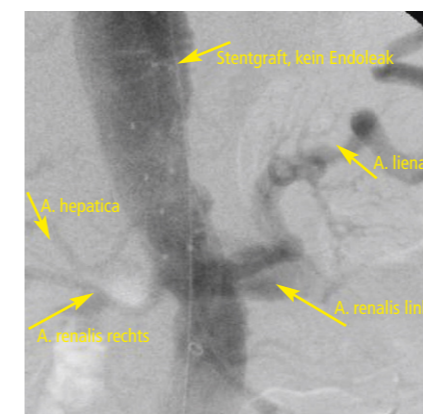


Abb. 5: Abschlussangiographie.

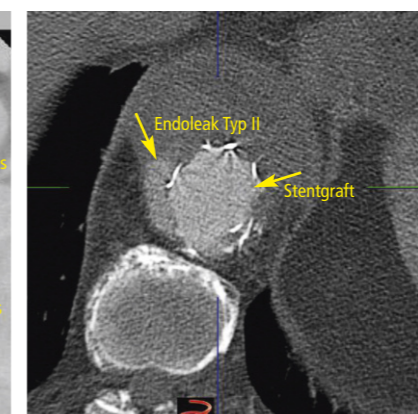


Abb. 6: Endoleak Typ II.

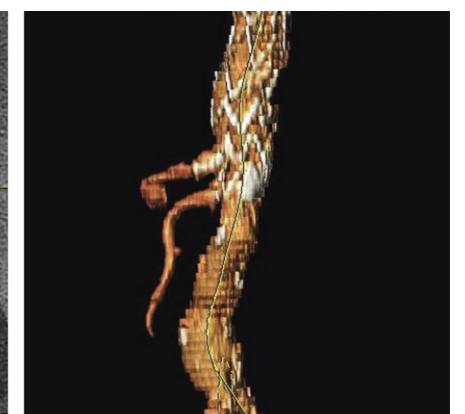


Abb. 7: Stentgraft ohne Endoleak.

## Unterstützungssystem zur Beatmung Neugeborener

Die überwiegende Mehrzahl aller Neugeborenen in einer Geburtsklinik wie der des **ST. ADOLF-STIFTES** kommt glücklicherweise gesund und ohne weitere Probleme zur Welt. Nur in wenigen Fällen (ca. 1 %) kommt es jedoch unter der Geburt zu lebensbedrohlichen Störungen der Vitalfunktionen. Meistens ist dabei die Atmung des Neugeborenen so weit beeinträchtigt, dass eine Atemhilfe erfolgen muss, bis hin zu einer Intubation mit kontrollierter Beatmung. Die aktuell gültigen internationalen Leitlinien zur Neugeborenen Reanimation<sup>1</sup> geben konkrete Empfehlungen zum Atemwegsmanagement des gefährdeten Neugeborenen durch Geburtshelfer, Pädiater oder Anästhesisten. Initial beginnt die Notfall-Beatmung eines Neugeborenen mit Raumluft; höhere Sauerstoffkonzentrationen werden erst im Versagensfall eingesetzt. Die Durchführung der Beatmung soll dabei vorzugsweise als Maskenbeatmung durchgeführt werden, eine Intubation des Neugeborenen ist nur noch in sehr seltenen Fällen erforderlich, so zum Beispiel im Rahmen von kardiopulmonalen Wiederbelebungen oder nach Mekonium-Aspiration. Als besonders schonend gilt der Einsatz von so genannten T-Stück-Systemen zur Regulation des applizierten Beatmungsspitzen drucks während der Maskenbeatmung. Bei

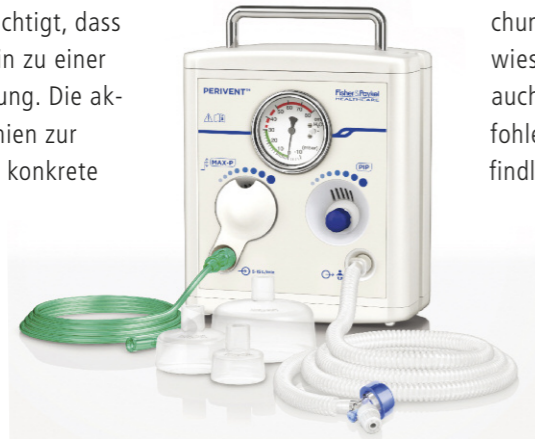

Abb.: Das Perivent®-Beatmungsgerät zur schonenden Beatmung des Neugeborenen. Quelle: Fisher & Paykel Healthcare

Überschreitung eines Atemdruck-Grenzwertes wird automatisch ein Teil der applizierten Luft über das T-Stück im Atemschlauchsystem abgeleitet und somit eine Schädigung der Lunge des Neugeborenen durch zu hohe Druckwerte oder applizierte Volumina vermieden. T-Stücksysteme haben sich in vielen Untersuchungen als so sicher und effektiv erwiesen, dass ihr Einsatz inzwischen auch in internationalen Leitlinien empfohlen wird. Eine Schädigung der empfindlichen Lunge des Neugeborenen durch die Beatmung kann so sicher verhindert werden. Seit Ende 2014 ist die Neugeborenen-Versorgungseinheit im **KRANKENHAUS REINBEK ST. ADOLF-STIFT** mit dem Perivent®-T-Stück-System inklusive Sauerstoff-Raumluft-Mischer der Firma Fisher & Paykel ausgestattet (Abb.). Dieses vom Verein „Hilfe für das schwerkranke Kind“ aus Geesthacht gespendete System wurde bereits erfolgreich in unserer Neugeborenen-Versorgung eingesetzt.

PD Dr. T. Krause, Prof. Dr. J. Schwarz

<sup>1</sup> Kattwinkel J, et al. (2010) American Heart Association Guidelines for cardiopulmonary resuscitation and emergency cardiovascular care. Circulation. 122:909

## Kryokonservierung von Nebenschilddrüsen beim renalen Hyperparathyreoidismus

Der renale sekundäre Hyperparathyreoidismus ist eine Langzeitfolge der chronischen Niereninsuffizienz. Die Komplexbildung mit Phosphat bei fehlender Phosphatausscheidung und die gestörte Umwandlung von 25 OH Vitamin D in das aktive 1,25 OH Vitamin D in der erkrankten Niere bedingt eine Unterversorgung des Organismus mit Calcium und eine Dauerstimulation der Nebenschilddrüsen. Durch die chronische Überstimulation der Nebenschilddrüsen werden diese hyperplastisch und können sich im Laufe der Zeit zu Adenomen umwandeln. Im Gegensatz zur primären Form der Nebenschilddrüsenüberfunktion, dem primären Hyperparathyreoidismus (Calcium und Parathormon erhöht)

sind beim sekundären Hyperparathyreoidismus in der Regel alle vier Nebenschilddrüsen vergrößert und krankhaft verändert. Eine bis zum Zehnfachen der Norm gesteigerte Ausschüttung des Parathormon aus den Nebenschilddrüsen ist bei dieser Erkrankung keine Seltenheit. Hierdurch folgt ein Abbau der Knochensubstanz mit Osteoporose und Frakturgefahr bzw. eine adynome renale Osteopathie. Die Komplexbildung des aus dem Knochen mobilisierten Calcium führt zur Ablagerung des Calcium in den Gefäßen. Hierdurch steigt das Risiko für Gefäßkomplikationen wie Herzinfarkt und Schlaganfall und der gefürchteten Calciphylaxie mit Hautnekrosen und Mikrozyklationsstörungen

gen aufgrund von Calciumablagerungen in den Mikrogefäßen. Nach einer Nierentransplantation besteht die Erkrankung mit der Überproduktion des Parathormon der Nebenschilddrüsen als sog. tertiärer Hyperparathyreoidismus in der Regel weiter und schädigt das Nierentransplantat.

Seit 2004 besitzt der Calcium-Sensing-Rezeptor-Agonist Cinacalcet (Mimpara®) eine Zulassung zur medikamentösen Therapie des sekundären Hyperparathyreoidismus. Hierdurch steht neben den klassischen Medikamenten wie Phosphatbinder und aktiver Vitamin D3-Analoga ein potentes Pharmakon für die Initialtherapie dieser Patienten zu Verfügung. Bei der fortschreitenden Erkrankung muss die Mimpara-Dosierung bis zur ihrer Höchstdosierung von 90 mg/d erhöht werden. Die Erkrankung kann jedoch in der Regel durch das Medikament nicht vollständig aufgehoben werden<sup>1</sup>. Eine operative Sanierung ist dann die einzige kausale/kurative Möglichkeit zur Behandlung des renalen Hyperparathyreoidismus (Abb. 1). Außerdem ist meist vor der Listung in einem Nierentransplantationszentrum die prophylaktische operative Sanierung eines ausgeprägten renalen Hyperparathyreoidismus notwendig. Eine Operation der Nebenschilddrüsen nach einer Nierentransplantation ist für die Funktion des Nierentransplantats in der Regel schädlich.

Ziel der Operation des renalen Hyperparathyreoidismus ist die dauerhafte Reduktion von möglichst viel Nebenschilddrüsen-gewebe. Dies wird in der Regel durch die Darstellung aller 4 Nebenschilddrüsen mit Entfernung von 3½ Nebenschilddrüsen und Entfernung des Thymusgewebes erzielt (bilaterale Halsexploration mit subtotaler Parathyreoidektomie). Wichtig ist hierbei eine Restfunktion von Nebenschilddrüsen-gewebe zu erhalten, um eine Unterversorgung des Körpers mit Nebenschilddrüsenhormon (sog. Hypoparathyreoidismus) als unerwünschtes Behandlungsergebnis zu vermeiden.

Deshalb wurde in Zusammenarbeit mit einem Dienstleister (Fa. BioKryo) ein Verfahren zur schonenden Konservierung des Nebenschilddrüsen-gewebes etabliert (Abb. 2), das eine spätere Rückgabe von Nebenschilddrüsen-gewebe in den Muskel am Unterarm ermöglicht (Autotransplantation), sollte es im Verlauf zu einem klinisch relevanten Hypoparathyreoidismus kommen. Das Einfrieren des Gewebes er-

folgt nach den gesetzlichen Vorgaben als Sterilgut unter einem speziellen gewebeschonenden Einfrierprotokoll unter GCP-Bedingungen (Abb. 3 - 4). Im Gegensatz zu den meisten anderen Gewebearten kann konserviertes Nebenschilddrüsen-gewebe wieder im Muskel anwachsen und nach wenigen Wochen in ausreichender Menge Nebenschilddrüsenhormon produzieren. Hierdurch steht dem Chirurgen eine Möglichkeit zu Verfügung diese Komplikation zu behandeln. Seit Bestehen der Sektion Endokrine Chirurgie wurden bereits über 40 Nebenschilddrüsenoperationen durchgeführt. Insgesamt 3 mal kam das beschriebene Verfahren in der speziellen Indikation des genetischen und renal bedingten Hyperparathyreoidismus, bei welchem über 3 Drüsen entfernt werden müssen, zur Anwendung.

Durch die interdisziplinäre Zusammenarbeit innerhalb des Krankenhauses mit Nephrologen, Gefäßchirurgen und Intensivmedizinern steht in Reinbek die Infrastruktur für eine sichere operative Versorgung von Dialysepatienten zur Verfügung. Das Zusammenspiel dieser Einheiten und die erfolgreiche Sicherheitsanwendung der Kryokonservierung erheben das **ST. ADOLF-STIFT** zu einem überregionalen Zentrum der Versorgung des renalen Hyperparathyreoidismus bei Dialysepatienten.

PD Dr. E. von Dobschütz, Prof. Dr. T. Strate

<sup>1</sup> K/DOQI Clinical Practice Guidelines for Bone Metabolism and Disease in Chronic Kidney Disease, Guide 14 ([http://www2.kidney.org/professionals/KDOQI/guidelines\\_bone/Guide14.htm](http://www2.kidney.org/professionals/KDOQI/guidelines_bone/Guide14.htm))

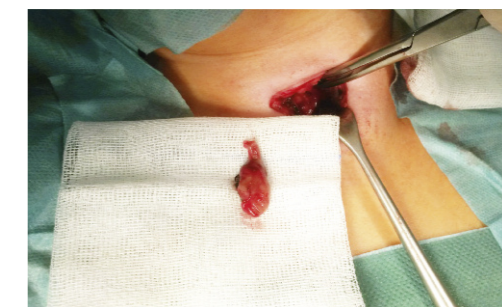

Abb. 1: Operativ entferntes Nebenschilddrüsenadenom über minimal-invasiven Schnitt.

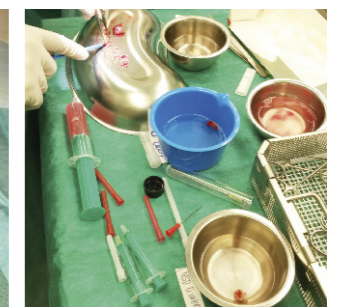

Abb. 2: Sterile Aufarbeitung des Nebenschilddrüsen-gewebes zur Kryokonservierung im Operationssaal.



Abb. 3: Versuchsaufbau der Messung des gewebeschonenden Einfrierverfahrens.

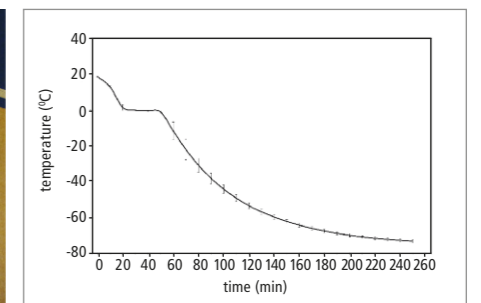


Abb. 4: Einfrierkurve eines Nebenschilddrüsen-transplantats. Quelle: BioKryo GmbH, Industriestr. 5, 66280 Sulzbach

## Minimal-invasive retroperitoneoskopische Nebennierenoperation – die schonende Entfernung von Hormontumoren

Neben der Schilddrüsen- und Nebenschilddrüsenchirurgie ist die Entfernung von gut- und bösartigen Tumoren der Nebenniere eine wichtige Domäne der Endokrinen Chirurgie. Seit dem Aufbau der Sektion Endokrine Chirurgie durch Privatdozent Dr. Ernst von Dobschütz wird dieser Eingriff am **KRANKENHAUS REINBEK** vermehrt und mit einer hohen Expertise durchgeführt.

Tumoren der Nebenniere werden entweder zufällig durch die Bildgebung des Abdomens zur Abklärung anderer Krankheitszeichen mittels Ultraschall, Computertomographie oder MRT (sogenannte Inzidentalome) oder durch die Symptome einer vermehrten vom Regelkreis abgekoppelten Hormonausschüttung eines der verschiedenen Nebennierenhormone (zum Beispiel Noradrenalin, Cortisol, Aldosteron) erkannt. Die Vollbilder dieser Hormonfehlstörungen sind meistens bekannt. Das Hypophysen unabhängige adrenale Cushing-Syndrom geht zumeist mit einer Überproduktion von Cortisol und einer dadurch bedingten diabetischen Stoffwechsellage, einem Hypertonus, einer Osteoporose, einer Stammfettsucht und den klassischen abdominalen Striae rubrae einher. Hinweisend ist neben dem in der Bildgebung nachweisbaren Tumor ein pathologischer Dexamethason Hemmtest.

Bei einem Phäochromozytom (Abb. 1 u. 2) mit einer Überproduktion der Stresshormone Adrenalin und Noradrenalin werden Blutdruckkrisen mit Kopfschmerzattacken, Schwitzen und Palpitationen (klassische Trias) beobachtet. Häufig treten diese in Kombination mit erblichen Hormonsyndromen wie dem von Hippel-Lindau-Syndrom (VHL), der Neurofibromatose von Recklinghausen und den Multiplen Endokrinen Neoplasien (insb. 2) sowie den Paragangliom Syndromen (SDHx) auf. Ein weiterer Hormon produzierender Nebennierentumor ist ein Conn-

Syndrom, gekennzeichnet durch die Überproduktion von Aldosteron durch eine Nebennierenraumforderung. Ein erhöhter Aldosteron-Renin-Quotient deutet auf das Vorliegen dieser Erkrankung hin. Klinisch fallen die Patienten häufig durch einen schlecht einstellbaren Hypertonus und Hypokaliämien auf.

Prinzipiell können auch zahlreiche Malignome in die Nebennieren metastasieren, was dann meist aber aus dem klinischen Kontext hervorgeht. Spezialuntersuchungen wie die seitentrennte Blutentnahme aus der Nebennierenvene durch einen interventionell erfahrenen Radiologen, wie sie am **KRANKENHAUS REINBEK** durchgeführt werden, sind oft die einzige Möglichkeit, Grenzbefunde sicher von Inzidentalomen zu unterscheiden.

Die Operation der Nebennieren sollte nur in speziellen Ausnahmefällen bei extrem großen Befunden oder gesicherten ausgedehnten bösartigen Tumoren über einen Bauchschnitt oder von vorne durch den Bauchraum mittels Laparoskopie erfolgen. Die retroperitoneale Lage „neben der Niere“ ermöglicht einen Zugang von dorsal mit Hilfe einer Retroperitoneoskopie (Abb. 3), ein sehr schonendes Operationsverfahren. Da der Bauchraum nicht eröffnet wird, haben die Patienten nach der Operation kaum Schmerzen und können zumeist ab dem dritten postoperativen Tag nach Hause gehen. Darmprobleme mit postoperativer Paralyse sowie Spätkomplikationen durch Narbenverwachsungen am Darm und große komplikative Narbenhernien der Bauchwand sind bei diesem Verfahren deutlich reduziert. Zurück bleiben drei kleine Trokarwunden am Rücken des Patienten direkt unter der zwölften Rippe mit einer Ausdehnung von 0,5 bis 1,5 cm.

*PD Dr. E. von Dobschütz, Prof. Dr. G. Krupski-Berdiel, Prof. Dr. T. Strate*

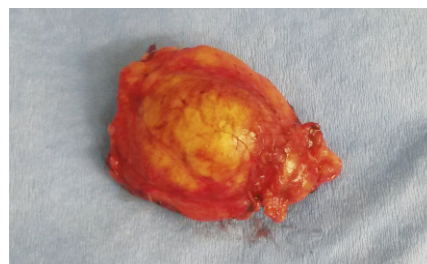


Abb. 1: Retroperitoneal entnommenes Nebennierengewebe bei einer Patientin mit Phäochromozytom und Hypertonus.

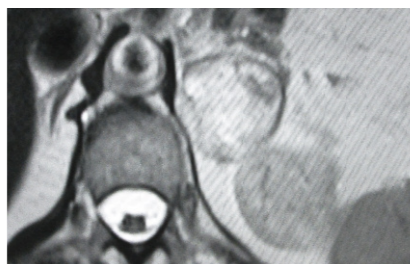

Abb. 2: MRT Bild eines Phäochromozytom links.

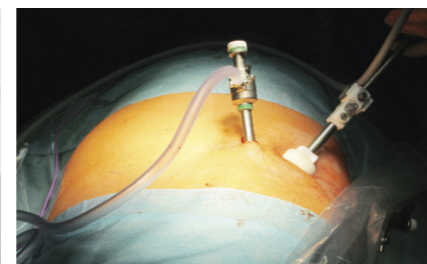

Abb. 3: Lagerung zur retroperitonealen Nebennierenentfernung in Bauchlagerung mit Platzierung der Trokare.

## Ovarialkarzinom: optimale Therapie verbessert das Überleben signifikant

Pro Jahr erkranken in Deutschland etwa 8.000 Frauen an einem epithelialen Ovarialkarzinom, rund 6.000 versterben an den Folgen der Erkrankung. Wesentliche Ursachen für die hohe Mortalität sind der lange „stumme“ klinische Verlauf und die fehlenden Frühsymptome, sodass 75 bis 80 % der Tumoren erst in einem fortgeschrittenen Stadium mit Tumorbefall außerhalb des kleinen Beckens oder Organmetastasen (Stadium FIGO III/ IV) diagnostiziert werden. Zur Erkennung des Ovarialkarzinoms im Frühstadium steht kein effektives Screening zur Verfügung. Dennoch verbesserte sich das Gesamtüberleben von Patientinnen mit Ovarialkarzinom in den vergangenen 30 Jahren kontinuierlich, sodass heute weltweit eine 5-Jahres-Überlebensrate von 48,4 % über alle Tumorstadien erreicht wird<sup>1</sup>. Dies ist einerseits der Einführung von Platin und Taxan in die adjuvante Chemotherapie und andererseits den großen Fortschritten in der radikalen Operation, dem so genannten Tumordebulking, zu verdanken.

### Prognosefaktoren

Der wichtigste Prognosefaktor ist die Tumorausbreitung zum Zeitpunkt der Diagnose. In Abhängigkeit vom Tumorstadium beträgt die 5-Jahres-Überlebensrate des Ovarialkarzinoms im Stadium I 80 bis 90 %, im Stadium II 40 bis 60 %, im Stadium III 10 bis 25 % und Stadium IV unter 5 %. Bei frühen Tumorstadien ist die histologische Differenzierung (Grading) von besonderer prognostischer Bedeutung, bei fortgeschrittenen Erkrankungen mit einer Tumorausdehnung über das kleine Becken hinaus (Stadium III/ IV) ist der postoperative Tumorrest der wichtigste Prognosefaktor. Weiterhin scheint das muzinöse Ovarialkarzinom mit einer schlechteren Prognose als das serös papilläre Ovarialkarzinom verbunden zu sein.

Es gilt heute als unbestritten, dass der postoperativ verbleibende Resttumor den wichtigsten Prognosefaktor bei der Behandlung des fortgeschrittenen Ovarialkarzinoms darstellt<sup>1</sup>. Patientinnen, bei denen makroskopisch kein Resttumor verbleibt, haben eine statistisch signifikant bessere Prognose als Patientinnen mit Resttumoren, insbesondere wenn der größte Durchmesser des verbleibenden Tumorgewebes größer als 1 cm ist. Sogar in der Gruppe der Patientinnen im Stadium III/ IV, die einen postoperativen Tumorrest unter 1 cm haben oder tumorfrei operiert wurden, überleben 50 % der Patientinnen mehr als 5 Jahre und 30 % länger als 10 Jahre und können dann als geheilt betrachtet werden.

### Operative Therapie

In frühen Stadien (I und II) erfolgt die Adnektomie und Hysterektomie mit anschließender Staging-Operation. Die Operation sollte immer über eine Längsschnittlaparotomie durchgeführt werden, um das gesamte Abdomen explorieren zu können. Sollten sich keine weiteren Tumormanifestationen im Abdomen befinden, so erfolgt grundsätzlich eine Omentektomie, Appendektomie sowie paraaortale und pelvine Lymphonodektomie und Entnahme von Peritonealbiopsien im Bereich des kleinen Beckens und der parakolischen Rinne sowie zytologische Abstriche im Bereich beider Zwerchfelle und des kleinen Beckens.

In fortgeschrittenen Stadien (III und IV) erfolgt das sogenannte radikale Tumordebulking. Ziel dieser Operation ist es, makroskopische Tumorfreiheit im Abdomen zu schaffen. Häufig erfolgt im Rahmen dieser Operation eine En-bloc-Resektion von Adnexen, Uterus, Peritoneum, kleinem Becken und Rektosigmoid sowie Omentektomie und ausgedehnten Deperitonealisierungen vor allem im Bereich der Kolonrinnen und des Zwerchfells (Abb. 1a u. b). Wie bei den Frühstadien gehört auch die paraaortale und pelvine Lymphonodektomie zum Standard. Entscheidend ist, dass alle sichtbaren Tumormanifestationen im Abdomen entfernt werden. Hierzu können weitere Darmresektionen oder auch eine Splenektomie oder Cholezystektomie erforderlich sein. Da sich häufig multiple Tumorauflagerungen insbesondere im Bereich des Kolon befinden, werden die Tumoren vom Darm scharf abpräpariert, um möglichst wenig Darm resezieren zu müssen. Dabei ist es vollkommen ausreichend, wenn der sichtbare Tumor entfernt wird; eine Entfernung im Gesunden ist nicht erforderlich. Deshalb erfolgt die Beurteilung des Operationsergebnisses in der Kategorie makroskopisch tumorfrei oder Resttumor größer oder kleiner 1 cm und nicht – wie bei anderen Tumorerkrankungen üblich – in R0-2. Selten findet sich ein

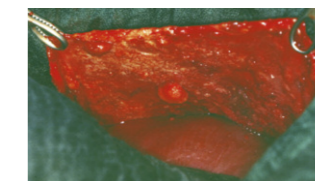


Abb. 1a: Tumorbehaftetes rechtes Zwerchfell – die Tumoren wachsen auf dem Peritoneum und respektieren die Organgrenze, so dass sie mit dem Peritoneum komplett entfernt werden können.

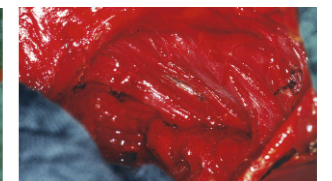


Abb. 1b: Dieselbe Patientin – rechtes Zwerchfell nach kompletter Deperitonealisierung – unter dem Peritoneum befindet sich kein Tumor mehr (hier jetzt makroskopisch tumorfrei).

Tumorbefall der gesamten Dünndarmserosa. Dies ist eine typische Situation, in der eine makroskopische Tumorfreiheit nicht erzielt werden kann. Die Resektion von Organmetastasen (Stadium IV) ist dann sinnvoll, wenn dadurch das Ziel der makroskopischen Tumorfreiheit erreicht wird.

**Adjuvante Chemotherapie**

In Abhängigkeit vom Tumorstadium und Grading erfolgt eine anschließende Chemo- und Antikörpertherapie. Die Indikation zur adjuvanten Chemotherapie richtet sich nach dem Tumorstadium und Differenzierungsgrad. Lediglich Patientinnen mit einem Tumorstadium pT1a (Tumor auf das Ovar beschränkt) und G1 benötigen keine weitere Therapie. Alle anderen erhalten eine adjuvante Chemotherapie mit Carboplatin und Taxol über 6 Zyklen. Bei Patientinnen im Stadium pT1a, > G2 oder pT1a bis 2a kann die Chemotherapie auf 4 bis 6 Zyklen mit Carboplatin alleine reduziert werden. Seit einer Phase-3-Studie, die im New England Journal of Medicine 2011<sup>2</sup> publiziert wurde und 1.528 Frauen in einer prospektiven Studie untersuchte, gilt der Angiogenesehemmer Bevacizumab (Avastin®) in Kombination mit 6 Zyklen Carboplatin/Taxol als neues Standardregime. Die Rate kompletter und teilweiser Remissionen betrug 67 % mit Bevacizumab und 48 % mit alleiniger Chemotherapie (p < 0,001). Das mediane progressionsfreie Überleben betrug 17,3 Monate bzw. 19,0 Monate (p = 0,004). Bevacizumab wird ab dem 1. oder 2. Zyklus Chemotherapie alle 3 Wochen mit der Chemotherapie verabreicht und nach Beendigung von 6 Zyklen Chemotherapie über weitere 12 Gaben als Monosubstanz intravenös appliziert. Der optimale Zeitpunkt der adjuvanten Chemotherapie ist nach der Operation. Bei älteren Patientinnen insbesondere mit ausgeprägter Ascitesbildung können 1 bis maximal 2 Zyklen der Chemotherapie vor der geplanten Operation gegeben werden, um die Ascitesproduktion zu reduzieren und damit das operative Risiko zu verringern. Eine Operation nach 6 Zyklen Chemotherapie hat keinen Einfluss auf die Prognose und ist nicht indiziert.

**Eigene Operationsergebnisse**

In einer Analyse von 99 Patientinnen<sup>3</sup>, die an einem fortgeschrittenen Ovarialkarzinom im Stadium FIGO III/IV in der Klinik für Gynäkologie des UKE in den Jahren 1996 bis 2001 operiert wurden, fanden sich folgende Ergebnisse: Wichtigster Prognosefaktor war der postoperativ verbliebene Tumorrest, wobei ein maximaler Durchmesser von < 9 mm als optimaler Schwellenwert ermittelt wurde. Bei 57 von 99 Patientinnen wurde durch die Operation makroskopische Tumorfreiheit, bei 77 von 99 Patientinnen ein

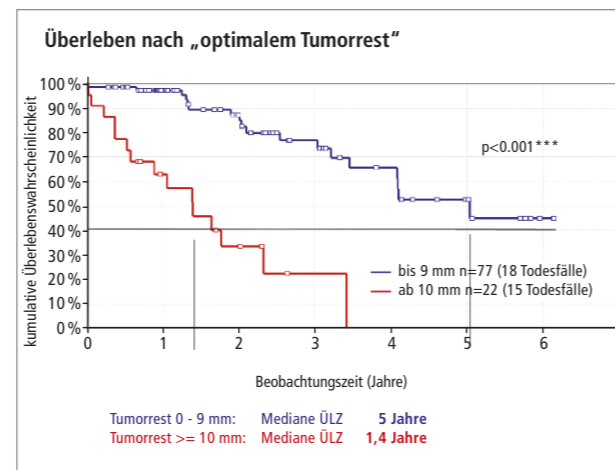


Abb. 2: Überlebenskurven von 99 Patientinnen mit fortgeschrittenem Ovarialkarzinom (Stadium III/IV), die in den Jahren 1996 bis 2001 in der Klinik für Gynäkologie des UKE operiert wurden. Die Graphik zeigt das Überleben in Abhängigkeit vom postoperativen Tumorrest<sup>3</sup>.

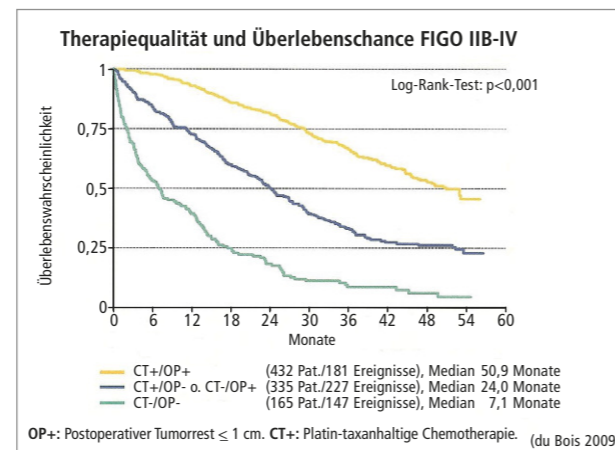


Abb. 3: Ergebnis einer Umfrage der AGO-Ovar bei 245 Kliniken in Deutschland bezüglich der Versorgungsqualität von Patientinnen mit fortgeschrittenem Ovarialkarzinom (Stadium IIB-IV). Lediglich bei 46,5 % der Patientinnen wurde eine optimale Operation und Chemotherapie durchgeführt, bei 17,1 % waren weder die Operation noch die Chemotherapie optimal. Der statistische Unterschied zwischen den drei Gruppen ist hochsignifikant. Die Graphik demonstriert eindrucksvoll den Einfluss der Qualität der Therapie auf das Überleben der Patientinnen<sup>4</sup>.

postoperativer Tumorrest von einem Durchmesser < 9 mm und bei 85 von 99 Patientinnen ein postoperativer Tumorrest mit einem Durchmesser < 1 cm erreicht. Nach 5 Jahren lebten noch 52 % der Patientinnen mit einem postoperativen Tumorrest von < 9 mm, während alle Patientinnen mit größerem Tumorrest verstorben waren (Abb. 2). Die operative Komplikationsrate betrug 31 %, die perioperative Mortalität 3 %.

Eine Umfrage<sup>4</sup> der Organkommission Ovar der Arbeitsgemeinschaft Gynäkologische Onkologie (AGO) an 245 deutschen Kliniken bezüglich der Versorgungsrealität zeigt erhebliche Qualitätsunterschiede. Optimale Operationen und Chemotherapien hatten einen statistisch hochsignifikanten Einfluss auf die Prognose der Patientinnen, erfolg-

ten aber nur in weniger als der Hälfte aller Fälle (Abb. 3). Um ein optimales Operationsergebnis und eine optimale Versorgung der Patientinnen zu gewährleisten, bedarf es einer engen interdisziplinären Zusammenarbeit von gynäkologischen Onkologen, Viszeralchirurgen und Anästhesisten sowie Intensivmedizinern.

Seit März 2012 hat sich im KRANKENHAUS REINBEK ST. ADOLF-STIFT mit Prof. Dr. Jörg Schwarz (Gynäkologische Onkologie), Prof. Dr. Tim Strate (Viszeralchirurgie) und PD Dr. Thorsten Krause (Anästhesie und Intensivmedizin) ein Team zusammengefunden, das zuvor viele Jahre lang gemeinsam Patientinnen mit Ovarialkarzinom im Uni-

versitätsklinikum Hamburg-Eppendorf betreut hat. Somit sind die personellen, aber auch technischen Voraussetzungen für eine optimale Therapie von Patienten mit fortgeschrittenem Ovarialkarzinom im KRANKENHAUS REINBEK ST. ADOLF-STIFT erfüllt.

Prof. Dr. J. Schwarz

<sup>1</sup> Bristow RS et al. (2002): Survival effect of maximal cytoreductive surgery for advanced ovarian carcinoma during the platinum-era: a metaanalysis. J Clin Oncol. 20:1248  
<sup>2</sup> T.J. Perren N Eng J Med (2011): A Phase 3 Trial of Bevacizumab in Ovarian Cancer. 365:2484  
<sup>3</sup> Schwarz J et al. (2006): Operative Therapie des fortgeschrittenen Ovarialkarzinom. Hamburger Ärzteblatt. 1:6  
<sup>4</sup> Du Bois A et al. (2009): Die Qualität der Therapie des Ovarialkarzinoms in Deutschland. Frauenarzt. 50:742

**Platten-Kabel-System bei periprothetischen Frakturen**

Periprothetischen Frakturen betagter Patienten mit schlechter Knochenqualität sind zunehmender Bestandteil der Alltagstraumatologie. Die Notwendigkeit einer frühen Übungsstabilität und Belastungsstabilität der verletzten

Extremität stellt hohe Anforderungen an die verwendeten Osteosynthesesysteme<sup>1,2</sup>.

Seit 2013 wird im KRANKENHAUS REINBEK das Femurplattensystem NCB® der Firma Zimmer eingesetzt. Anatomisch vorgeformte, winkelstabile Platten schonen die periostale Durchblutung. Polyaxiale Schrauben und integrierte Kabelsysteme ermöglichen eine sehr gute Stabilisierung auch von Mehrfragmentbrüchen. Spezialschrauben mit einem Tiefgewinde erzielen im Bereich des einliegenden Endoprothesenschaftes eine hohe Ausrissfestigkeit.

Dieses Therapieprinzip soll anhand von 2 Kasuistiken demonstriert werden:

**Fallbeispiel 1**

Eine periprothetische Femurfraktur Typ B1 (Vancouver-Klassifikation) bei einliegender fester Hüft-TEP (Abb. 1a) wurde mit Hilfe einer proximalen Femurplatte osteosynthetisch versorgt (Abb. 1b und 1c).

**Fallbeispiel 2**

Eine Mehrfragmentfraktur des distalen Femur bei einliegender fester Rotations-Knieendoprothese (Typ 2 nach Lewis und Rorabeck) (Abb. 2a) wurde mit einer distalen Femurplatte versorgt (Abb. 2b). Es wurden zusätzlich freie und integrierte Cerclagen verwendet (Abb. 2c).

Dr. Th. Gienapp

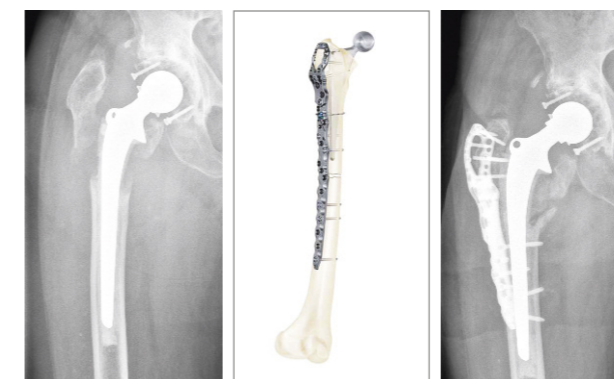

Abb. 1a: Periprothetische Femurfraktur bei Hüft-TEP.

Abb. 1b: Animation der proximalen Femurplatte NBC®.

Abb. 1c: Osteosynthetische Versorgung mit proximalen Femurplatte.

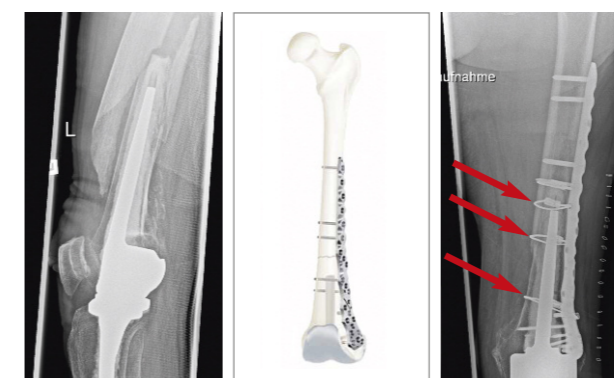


Abb. 2a: Mehrfragmentfraktur des distalen Femur bei Rotations-Knieendoprothese.

Abb. 2b: Animation der Versorgung mit einer distalen Femurplatte.

Abb. 2c: Im Röntgenbild sind die drei Cerclagen gut zu sehen (Pfeile).

<sup>1</sup> Faschingbauer, M. et al (2014): Periprothetische Frakturen bei einliegender Hüfttotalendoprothese, Trauma und Berufskrankheit. 16 (Suppl. 4):349  
<sup>2</sup> Diehl, P., Burkart, R. et al (2006): Periprothetische Frakturen nach Knieendoprothetik, Der Orthopäde. 9:961

## Palliative endoskopische Therapie bei Kolonobstruktionen

Das kolorektale Karzinom ist in Deutschland das dritthäufigste zum Tode führende Malignom. Bei 8 - 13 % der Patienten, die unter einem fortgeschrittenen kolorektalen Karzinom leiden, kommt es zu einer Obstruktion<sup>1</sup>.

Eine endoskopische Therapie durch endoskopisches Absaugen des Darminhaltes, der Einlage einer Darmdekompressionssonde oder Implantation eines selbstexpandierenden Metallstents kommt als definitive Therapie bei inoperablen Patienten mit einer symptomatischen Obstruktion oder als Überbrückungstherapie vor einer Operation mit kurativer oder palliativer Intention infrage.

Im Laufe der letzten Jahre wurden mehrere randomisierte Studien und systemische Übersichtsarbeiten publiziert, die den Stellenwert der Stenttherapie untersuchten. Hierzu nehmen die Leitlinien der Europäischen Gesellschaft für gastrointestinale Endoskopie (ESGE) Stellung, die folgende Empfehlungen aussprechen<sup>1</sup>:

- Eine prophylaktische Stenteinlage bei asymptomatischen Patienten soll unterbleiben.
  - Ein CT mit Kontrastmittel ist das Untersuchungsverfahren der Wahl bei einer vermuteten malignen Colonobstruktion.
  - Eine endoskopische Dilatation vor einer Stenteinlage sollte unterbleiben.
  - Die Einlage eines Kolonstents vor einer geplanten elektiven OP ist kein geeignetes Standardverfahren.
  - Die Stenteinlage kann jedoch als Überbrückungsmaßnahme vor einer geplanten OP bei Patienten mit einem erhöhten OP-Risiko (ASA > III und/oder Alter > 70 Jahre) durchgeführt werden.
  - Zur Palliation bei nicht kurativ operablen Patienten ist die Stenttherapie der OP vorzuziehen.
  - Eine Chemotherapie kann bei liegendem Kolonstent durchgeführt werden. Angiogeneseinhibitoren sollten aber wegen der hohen Perforationsrate vermieden werden.
- Alternativ kann vor einer geplanten OP zur Entlastung des Kolons eine Dekompressionssonde eingelegt werden<sup>2</sup>. Mit Hilfe dieses Verfahren kann Zeit gewonnen werden, um den Zustand der im Falle einer Kolonobstruktion häufig reduzierten Patienten zu verbessern und im Falle einer kurativen Operationsintention die Wahrscheinlichkeit einer einzeitigen OP durch Vermeidung einer Anus praeter-Anlage zu erhöhen.

Beide Verfahren, sowohl die Implantation eines Metallstents in der Regel im linksseitigen Colon als auch die Einlage

einer Dekompressionssonde sind in unserem Haus seit Jahren etabliert und werden regelmäßig durchgeführt. Grundsätzlich wird die Indikation zu diesem Vorgehen interdisziplinär zwischen Gastroenterologen und Chirurgen gestellt.

Es werden im Folgenden Beispiele für beide Verfahren demonstriert:

### Fallbeispiel 1

Die Einlage einer Darmdekompressionssonde erfolgte bei einer 70-jährigen Patientin, die an einem stenosierenden Sigmakarzinom erkrankt war. Bei Aufnahme lag das klinische Bild eines Ileus vor. Es wurde notfallmäßig eine Koloskopie ohne vorherige Vorbereitung durchgeführt. Das Colon wurde durch eingehendes Spülen und Absaugen großer, überwiegend flüssiger Stuhlmassen entlastet. Anschließend wurde nach endoskopischer Passage der Stenose (Abb. 1), Einlage eines Führungsdrahtes bis zum Colon ascendens (Abb. 2) und Entfernung des Koloskopes

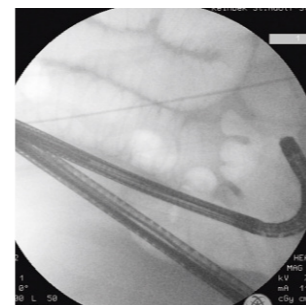


Abb. 1: Endoskopische Passage mit einem paediatrischen Koloskop durch die Stenose.

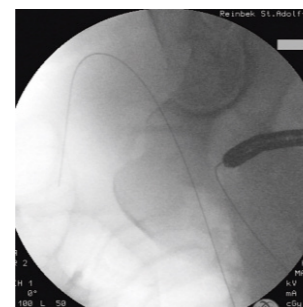


Abb. 2: Einlage eine Führungsdrahtes durch das Koloskop.

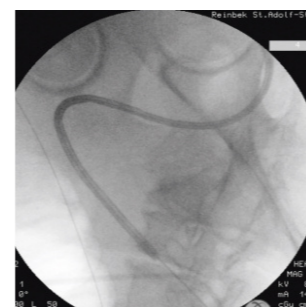


Abb. 3: Einlage der Dekompressionssonde über den Führungsdraht.

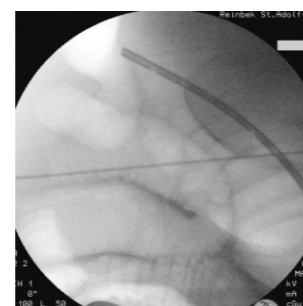


Abb. 4: Radiologische Darstellung der Dekompressionssonde.

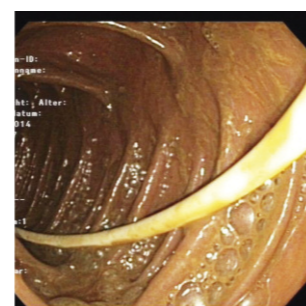


Abb. 5: Endoskopische Darstellung der Dekompressionssonde.

eine Dekompressionssonde unter Durchleuchtung platziert (Abb. 3), schließlich der Führungsdraht entfernt und eine Saugung angeschlossen. Die Position der Dekompressionssonde wurde sowohl radiologisch (Abb. 4), als auch endoskopisch überprüft (Abb. 5). Im Verlauf konnte eine einzeitige linksseitige Hemicolektomie durchgeführt werden, von der sich die Patientin rasch erholte.

### Fallbeispiel 2

Bei einem 85-jährigen Patienten mit einem fortgeschrittenen, metastasierten Karzinom im Bereich des rectosigmoidalen Übergangs wurde nach endoskopischer Dekompression unter Durchleuchtung ein Metallstent eingelegt.

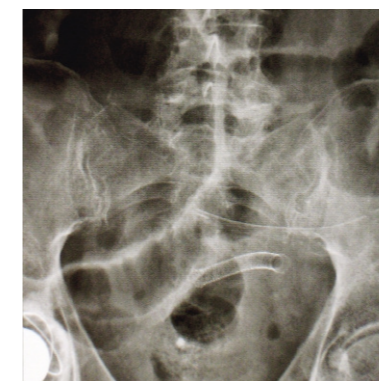

Abb. 6: Colonstent in der nativen Röntgenaufnahme dargestellt.

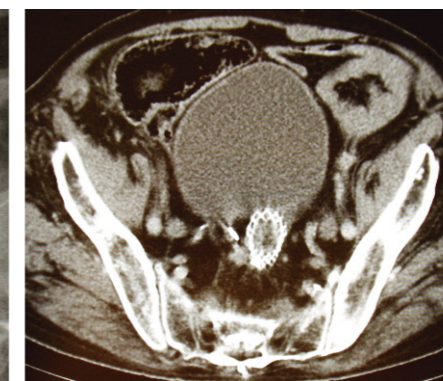

Abb. 7: Colonstent im CT dargestellt.

Die Lage des Stents war, wie die Durchleuchtung (Abb. 6) und das CT (Abb. 7) zeigen, optimal. Der Patient, der ebenfalls mit dem Bild eines Ileus aufgenommen war, war bereits unmittelbar nach der Stenteinlage weitgehend beschwerdefrei. Es traten im Verlauf keine weiteren Symptome einer Obstruktion auf. Wenige Monate später kam es zu einer progredienten klinischen Verschlechterung aufgrund einer ausgedehnten Lebermetastasierung, an der der Patient schließlich verstarb.

Beide Kasuistiken sollen zeigen, dass sowohl die Einlage einer Kolondekompressionssonde als auch die Implantation eines Kolonstents einen Stellenwert für das „Bridging“ vor einer OP oder für eine palliative Therapie haben können. Grundsätzlich muss individuell, interdisziplinär das für den einzelnen Patienten geeignete Verfahren gewählt werden.

Prof. Dr. S. Jäckle, Dr. J. Stahmer, Dr. C. Duschek

<sup>1</sup> Van Hooft, et al. (2014); Self-expandable metal stents for obstructing colonic and extracolonic cancer: European Society of Gastrointestinal Endoscopy (ESGE) Clinica, Guideline; Endoscopy. 46:990  
<sup>2</sup> Yamada, et al. (2013); Preoperative drainage using a transanal tube enables elective laparoscopic colectomy for obstructive distal colorectal cancer. Endoscopy. 45:265

## MRT-Untersuchungen in Grenzfällen: bei implantiertem Device (Schrittmacher und Co.) oder in Voll-Narkose

Die Kernspintomographie mittels Hochfeld-Geräten (1,5 Tesla und mehr) stellt heute eine nicht mehr verzichtbare Methode dar, die in der Medizin in vielen Bereichen invasive Prozeduren ersetzt hat. Bedingt durch das extrem starke statische Magnetfeld und zusätzlich verwendeter Impulse bei der Bilderzeugung gibt es Ausschlusskriterien bei der Durchführung einer MRT. Wenngleich Innenohrimplantate und zerebrale Schrittmacher eine absolute Kontraindikation darstellen, ist eine MRT bei einigen Herzschrittmachern grundsätzlich möglich.

### Kardiologisches Management der MRT bei Patienten mit elektrisch aktiven Geräten

Prinzipiell sollte bei allen Patienten mit einem implantierten CRM-Gerät (CRM = cardiac rhythm management wie Schrittmacher, Defibrillator, Ereignisrekorder) die Entscheidung für eine MRT nur bei einer vitalen Indikation

durchgeführt werden. Jede elektromagnetische Quelle kann potenziell Interaktionen und Störungen an der Software, der Hardware oder direkt am Myokard verursachen. Störungen an der Software manifestieren sich als Programmabsturz, Fehlprogrammierung oder Deaktivierung. Störungen der Hardware beinhalten zum Beispiel die Überhitzung des Aggregats mit Ausfall von Schaltkreisen oder der Batterie sowie Sondendefekte. Deutlich seltener, aber lebensbedrohlich, sind direkte myokardiale Einflüsse im Sinne von Verbrennungen, Perforationen oder der Induktion von Rhythmusstörungen (Abb. 1).

Eine MRT-Untersuchung kann bei Patienten mit MRT-tauglichen Geräten nach den Empfehlungen des Herstellers heutzutage sehr sicher durchgeführt werden. Aber auch Patienten mit nicht MRT-tauglichen Geräte können im MRT untersucht werden. Hierfür sind vor, während und nach der MRT-Untersuchung bestimmte



Sicherheitsmaßnahmen notwendig, die wir in Reinbek durch die Kooperation von Radiologie und Kardiologie umsetzen:

■ **Maßnahmen vor der MRT-Untersuchung**

Jedes CRM-Gerät ist vor der Untersuchung zu kontrollieren. Neben den üblichen Parametern sollen alle Reizschwellen und Amplituden gemessen werden. Das CRM-Gerät muss derart programmiert sein, dass das Risiko einer elektromagnetischen Interferenz auf ein Minimum reduziert wird.

■ **Maßnahmen während der MRT-Untersuchung**

Jeder Patient benötigt eine engmaschige apparative und klinische Überwachung der Vitalparameter (Monitoring). Alle Möglichkeiten für eine Reanimation inklusive der Option einer Perikardpunktion müssen vorgehalten werden. Ein Kardiologe mit Schrittmacher- und ICD-Erfahrung muss innerhalb weniger Minuten vor Ort verfügbar sein. Die MRT-Untersuchung sollte mit der geringsten erforderlichen Feldstärke erfolgen.

■ **Maßnahmen nach einer MRT-Untersuchung**

Jeder Patient sollte nach einer MRT-Untersuchung zeitnah einer Kontrolle des Geräts zugeführt werden.

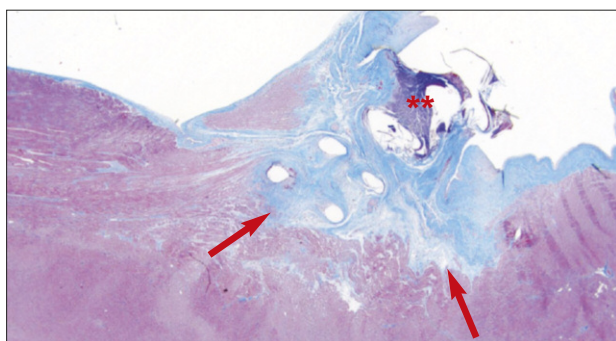


Abb. 1: Myokardhistologie (Schwein) nach Implantation einer Schrittmacherschraubelektrode und anschließender MRT-Untersuchung. Die Pfeile zeigen myokardiale Gewebeschäden infolge Hitzeeinwirkung. Die Asteriske markieren die Sondenspitze.

Quelle: Swiss Med Wkly. 2011;141:w13147

**Anästhesiologisches Management der MRT bei Patienten, die einer tiefen Sedierung oder Narkose bedürfen**

Die Verfügbarkeit eines MR-kompatiblen Patientenmonitorings einschließlich EKG-Registrierung, Pulsoxymetrie und automatisierter Blutdruckmessung gestattet uns im **ST. ADOLF-STIFT** auch die kontinuierliche Überwachung der Vitalfunktionen schwerkranker Patienten (Abb.2) – auch bei kritischen Einschränkungen der Vitalfunktionen. Mit Hilfe des vorhandenen MRT-kompatiblen Narkosegerätes können wir auch intensivmedizinisch betreute Patienten diagnostizieren, die während der Prozedur kontrolliert beatmet werden müssen. Unter besonderen Umständen können wir so MRT-Untersuchungen auch in tiefer Analgosedierung oder Narkose anbieten. Dieses bietet sich an bei Patienten mit Angstzuständen, neurologischen Erkrankungen, Demenzsyndromen oder bei starken Schmerzen im Liegen. Die Behandlung erfolgt dann in Kooperation mit der Anästhesie und kann ambulant oder stationär erfolgen.

*Prof. Dr. G. Krupski-Berdiel, Dr. F. Weiss,  
PD Dr. A. Aydin, Dr. S. Behrens, PD Dr. T. Krause*

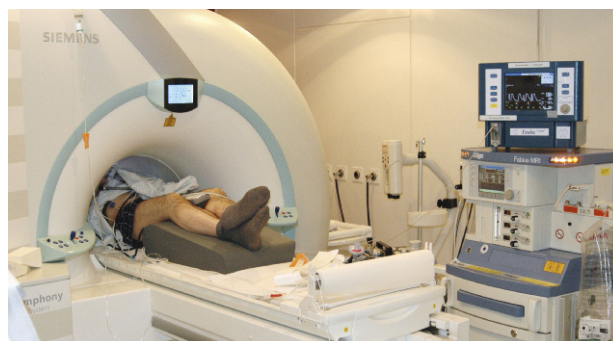

Abb. 2: MRT in Narkose: Monitoring am MR-tauglichen Narkose-Gerät des St. Adolf-Stiftes.

**KRANKENHAUS REINBEK**  
ST. ADOLF-STIFT



Akademisches Lehrkrankenhaus der Universität Hamburg

**Impressum**

Herausgeber: **KRANKENHAUS REINBEK ST. ADOLF-STIFT**  
Hamburger Straße 41, 21465 Reinbek, Telefon 040 / 72 80 - 0

Verantwortlich: Prof. Dr. S. Jäckle, Prof. Dr. T. Strate

[www.krankenhaus-reinbek.de](http://www.krankenhaus-reinbek.de)